

Galería Virtual de Imágenes Radiológicas

IFSSA - RADIOLOGÍA



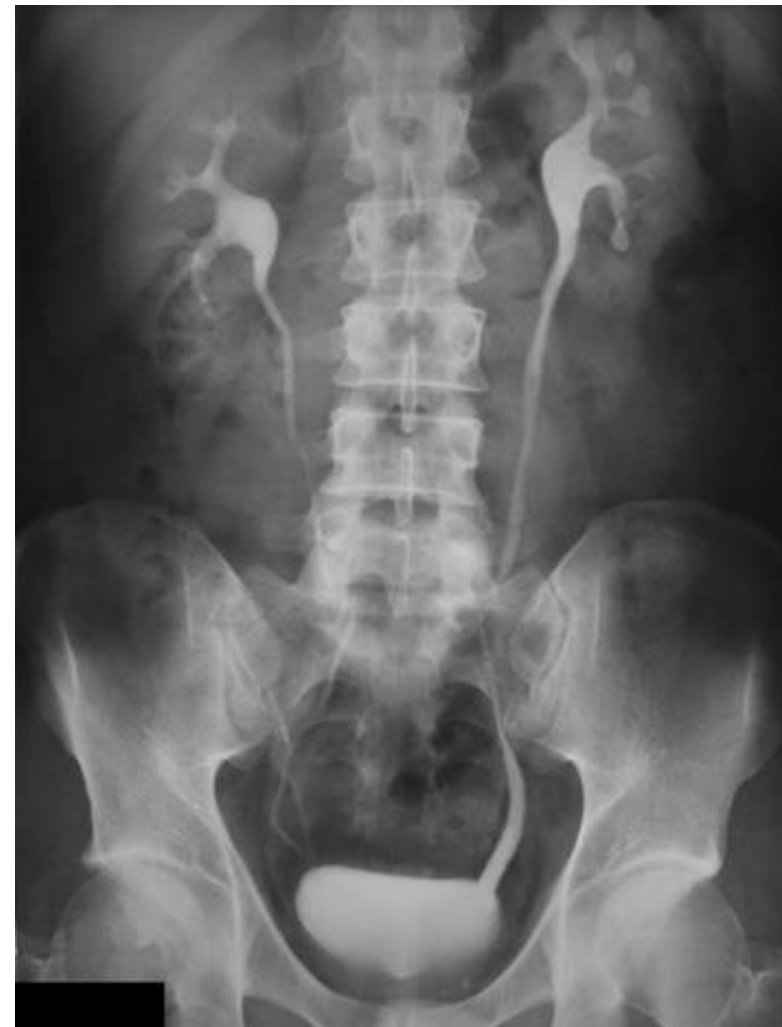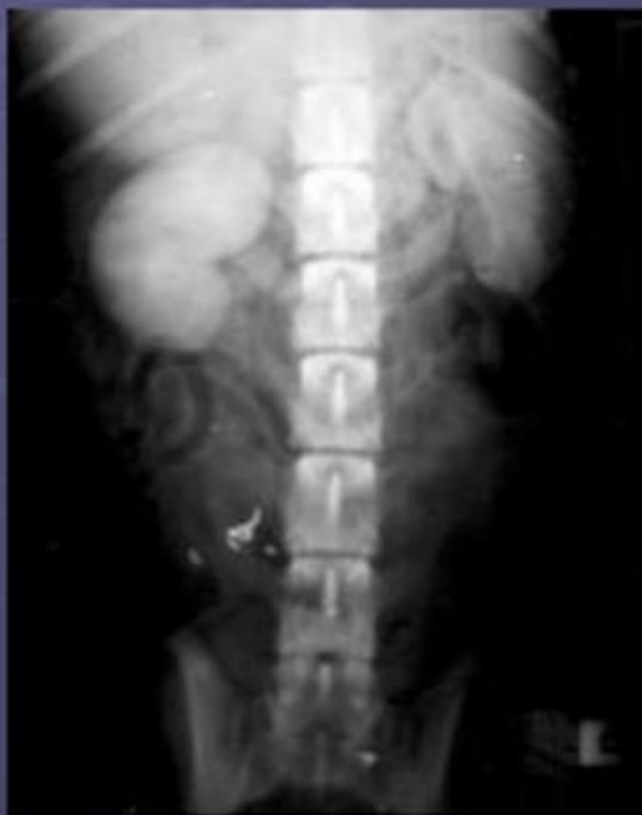Estudios contrastados - Genitourinario



INSTITUTO DE
FORMACIÓN
SUPERIOR

Compromiso con la **calidad educativa.**

Fase 1: Nefrograma

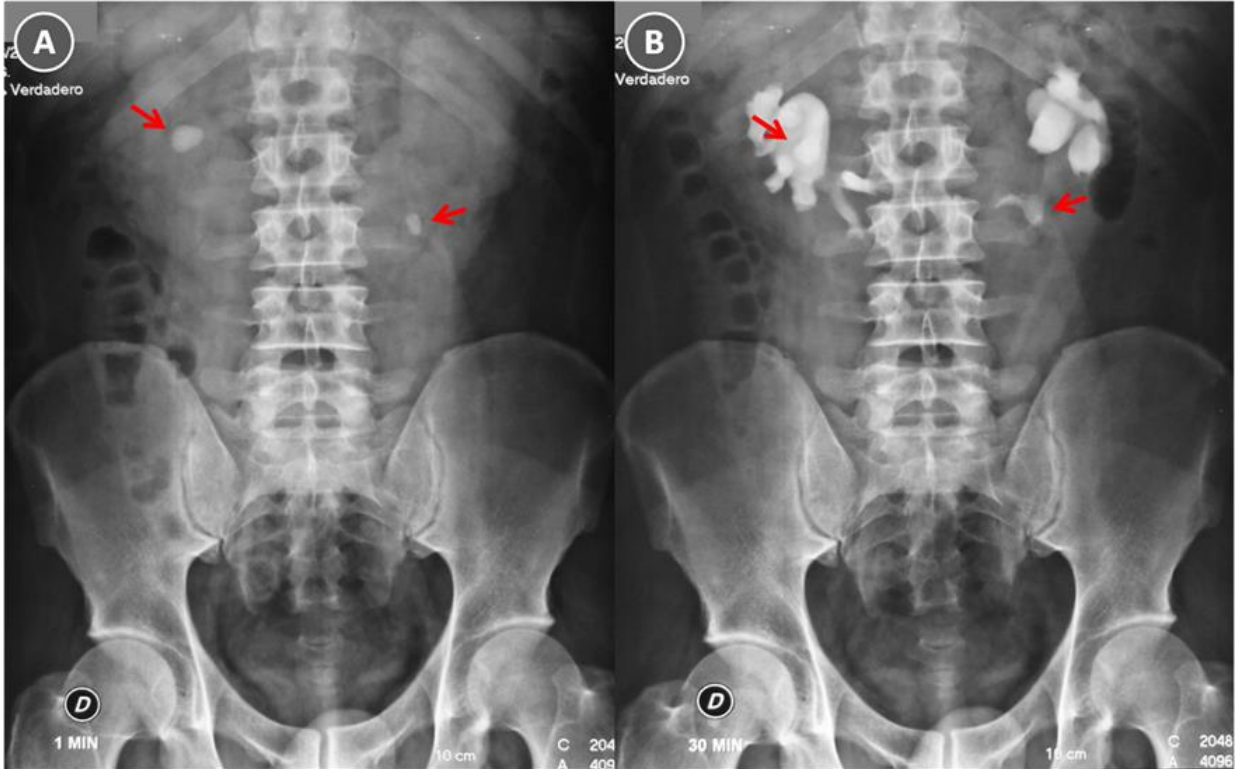
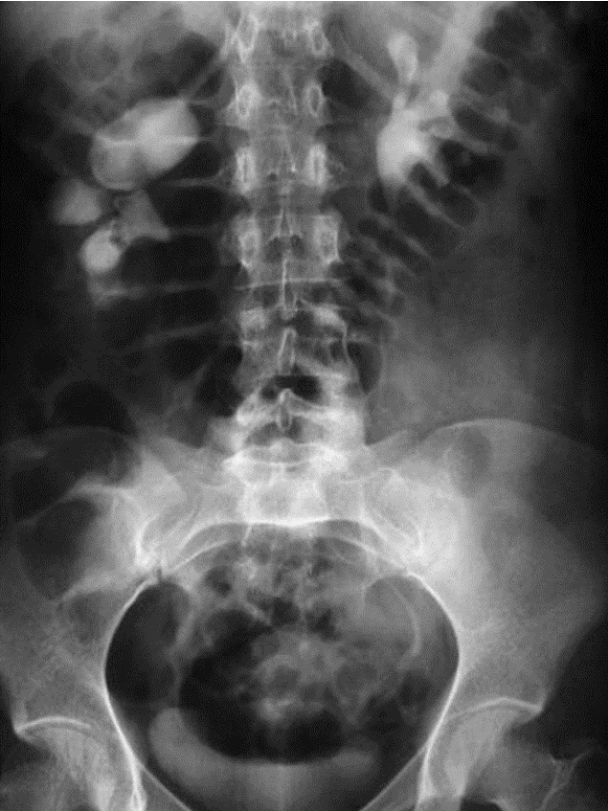

Estudios contrastados - Genitourinario



INSTITUTO DE FORMACIÓN SUPERIOR

Compromiso con la calidad educativa.

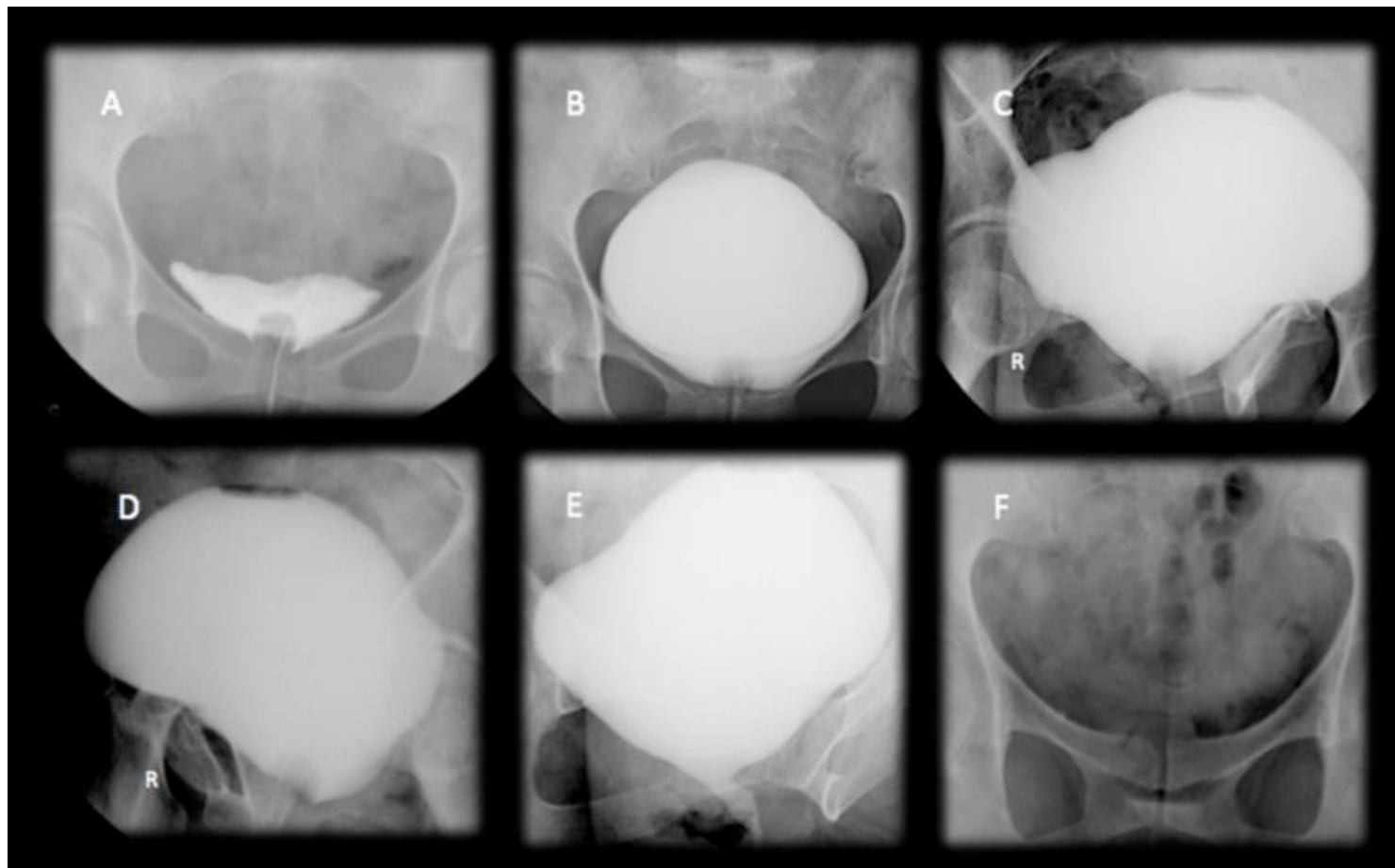


Estudios contrastados - Genitourinario



INSTITUTO DE
FORMACIÓN
SUPERIOR

Compromiso con la *calidad educativa*.



Estudios contrastados - Genitourinario



INSTITUTO DE
FORMACIÓN
SUPERIOR

Compromiso con la calidad educativa.

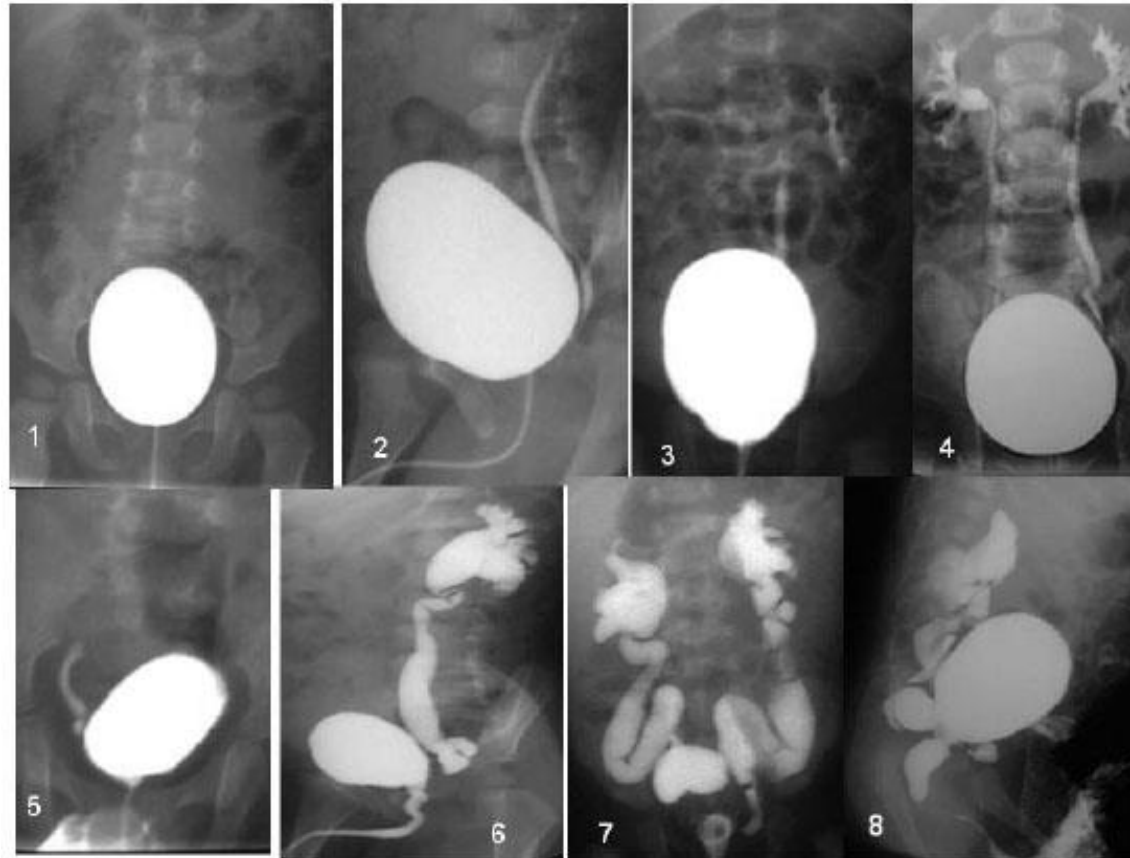
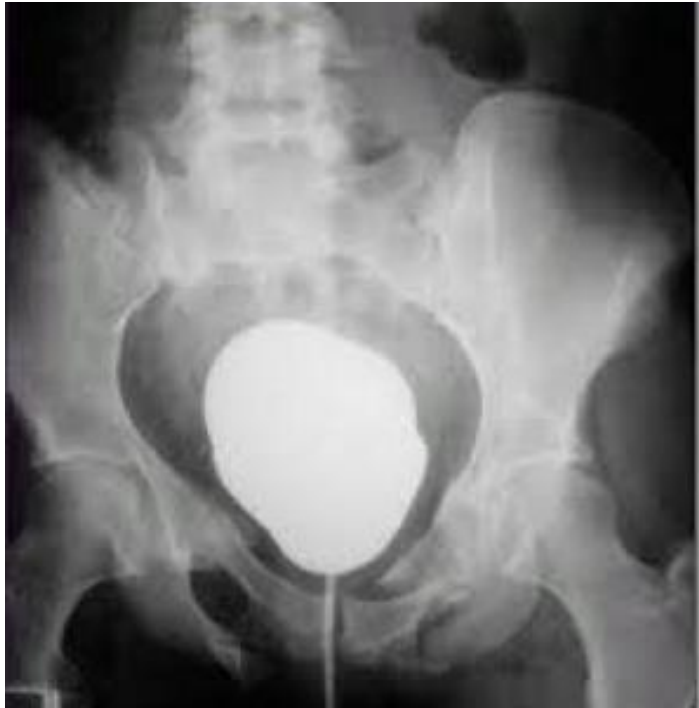

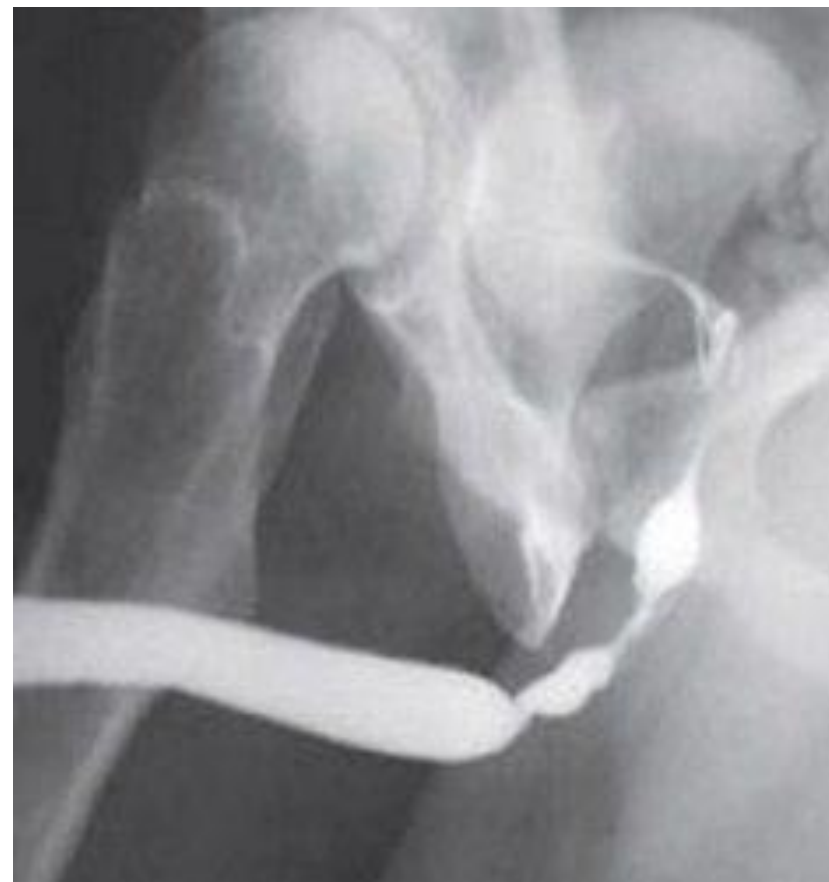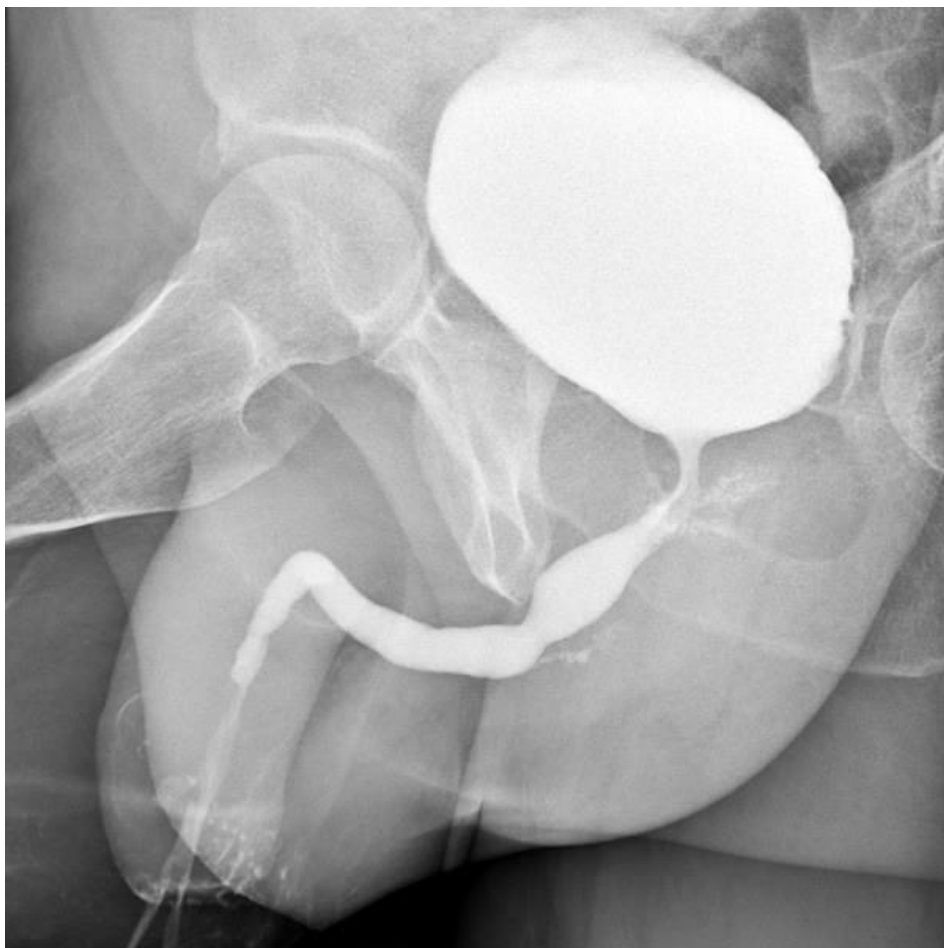
FIGURA 8. CUMS. 1: normal.
2,3,4: RVU primario, diferentes grados.
5,6: RVU grado HV con divertículo de Hutch
7,8: RVU secundario grado NV: Válvulas de uretra posterior.

Estudios contrastados - Genitourinario



INSTITUTO DE
FORMACIÓN
SUPERIOR

Compromiso con la **calidad educativa.**



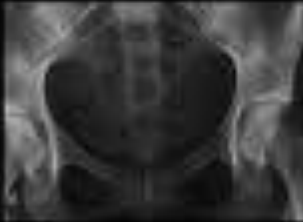Estudios contrastados - Genitourinario



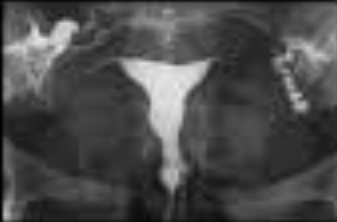INSTITUTO DE FORMACIÓN SUPERIOR

Compromiso con la calidad educativa.

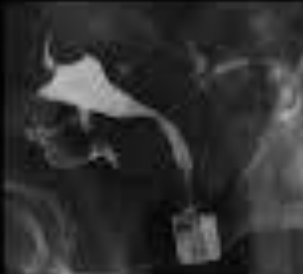RX PÉLVICA



RX REPLECIÓN UTERINA



PROYECCIONES OBLÍCUAS



PASO DE CONTRASTE A PERITONEO

