
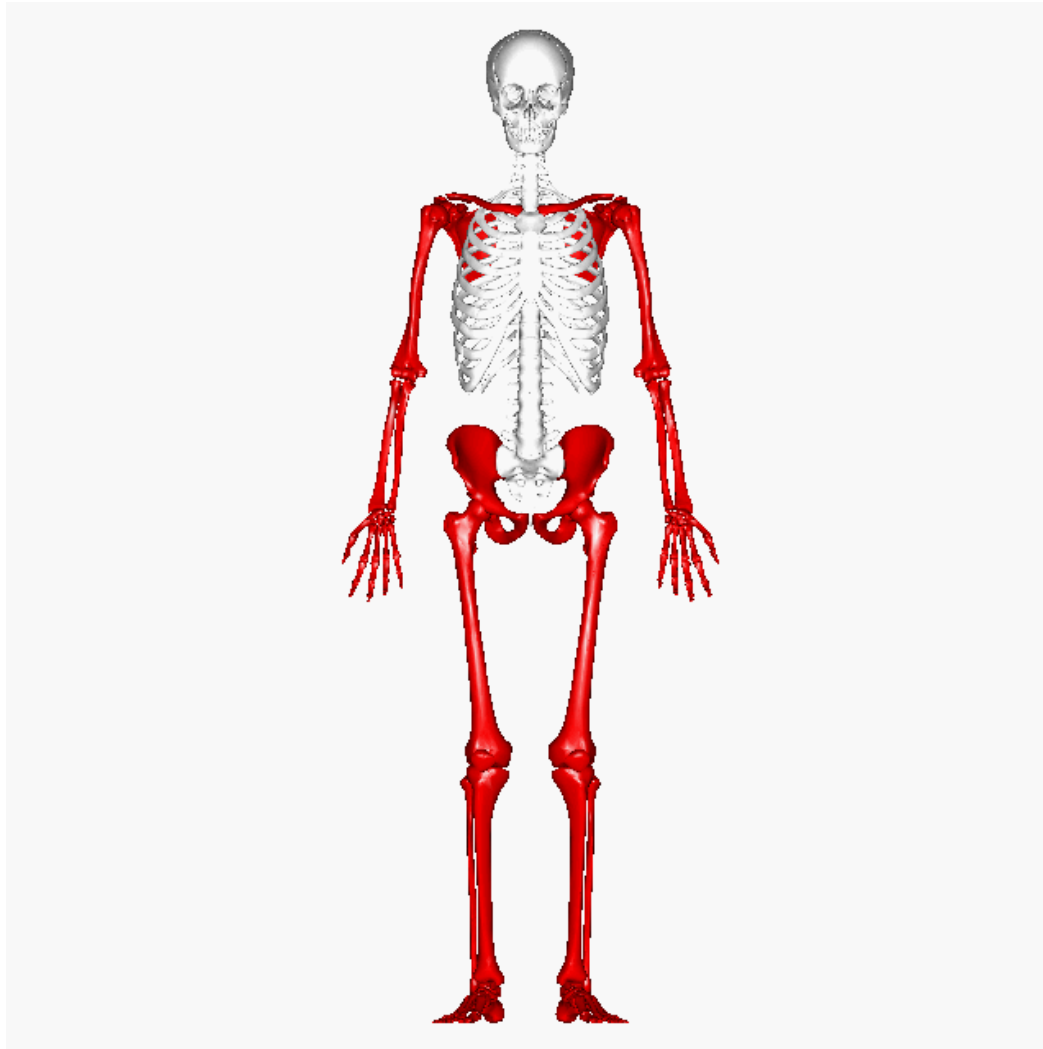


Galería Virtual de Imágenes Radiológicas

IFSSA - RADIOLOGÍA



Osteoarticular – Esqueleto apendicular



INSTITUTO DE
FORMACIÓN
SUPERIOR

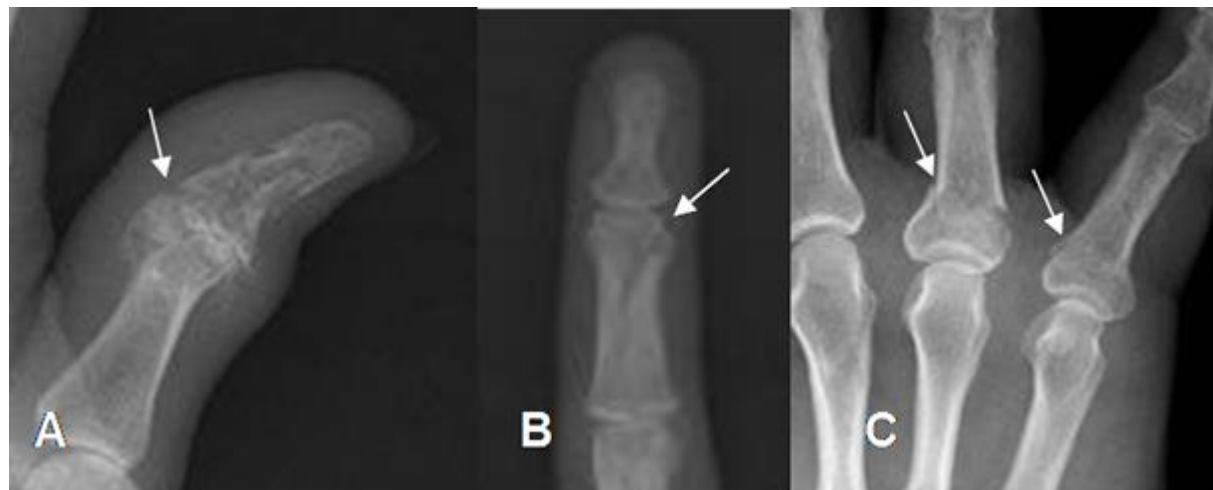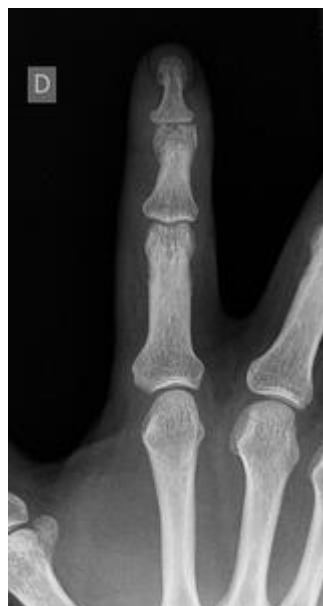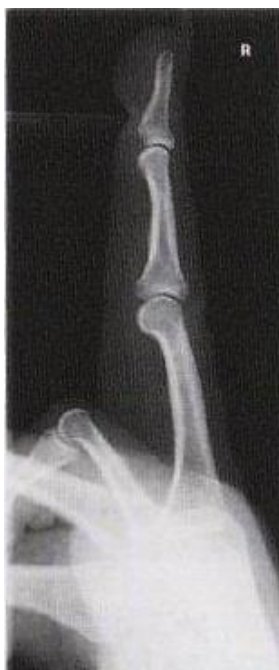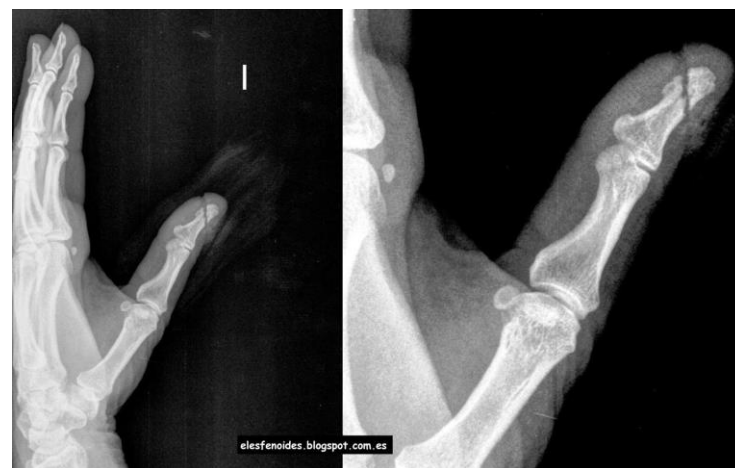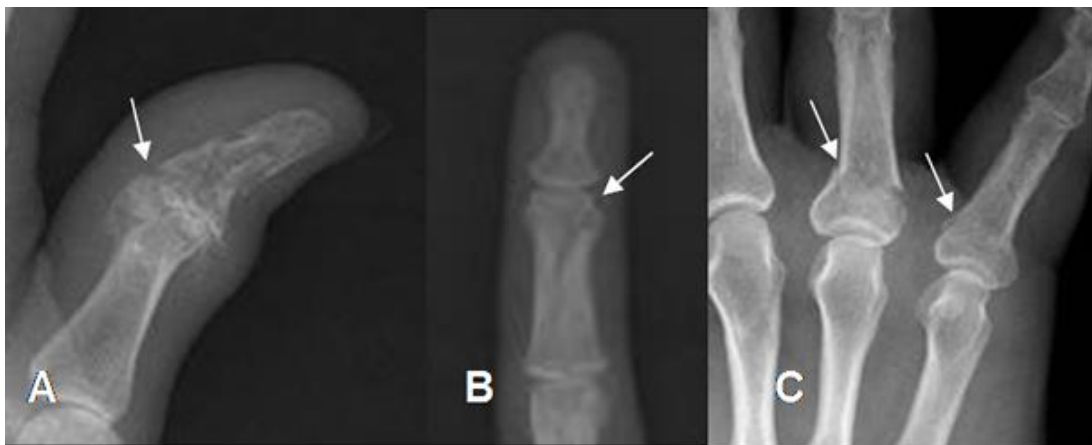Compromiso con la **calidad educativa.**

Osteoarticular – Esqueleto apendicular MM.SS



INSTITUTO DE
FORMACIÓN
SUPERIOR

Compromiso con la calidad educativa.

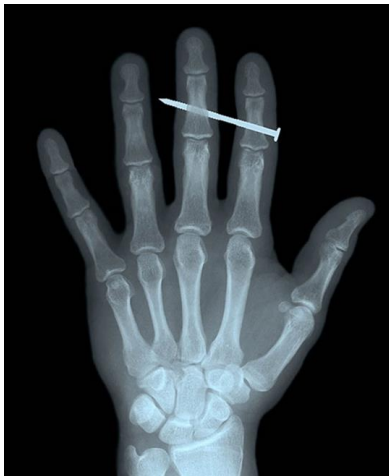
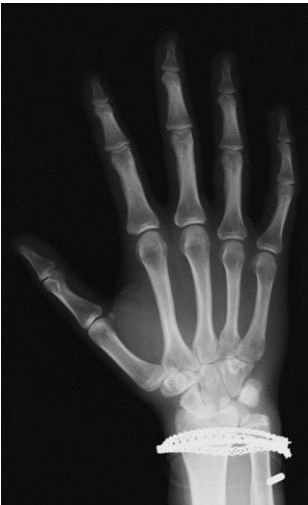
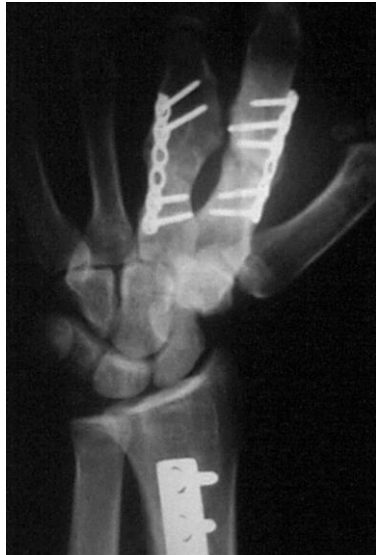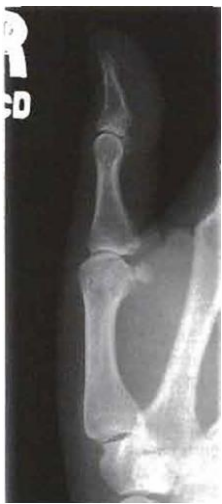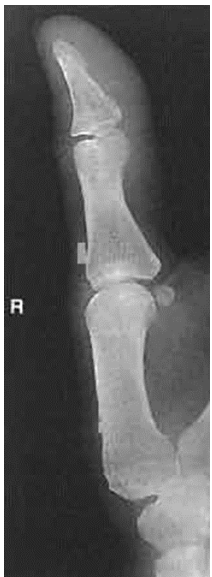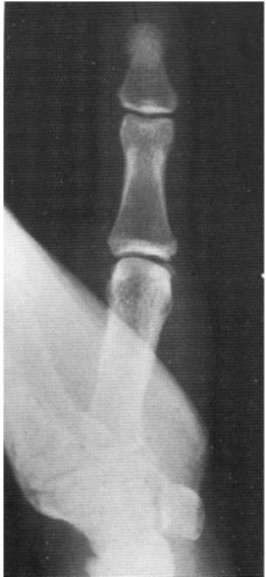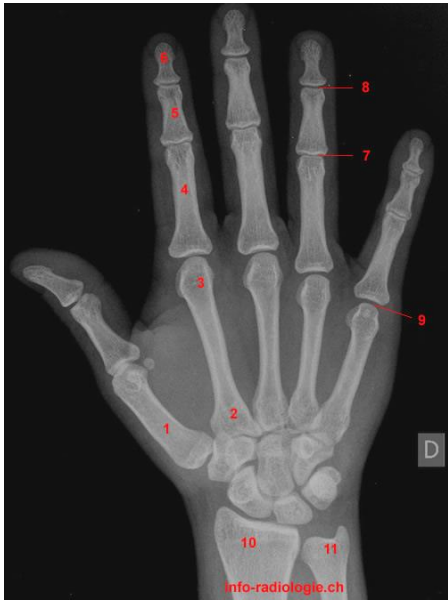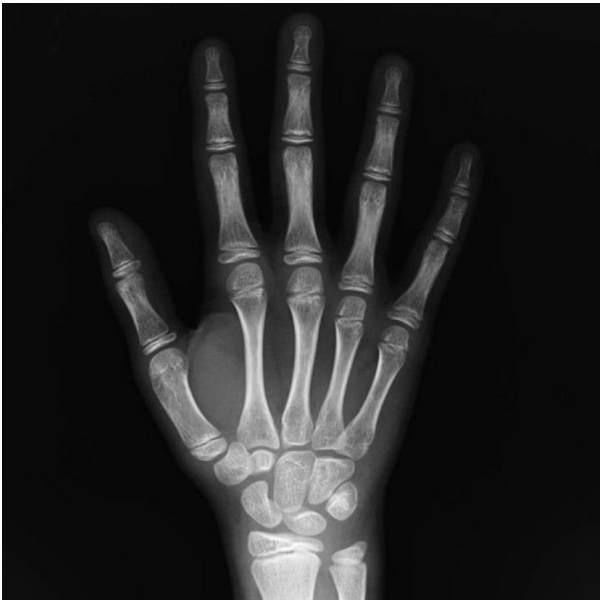Osteoarticular – Esqueleto apendicular



INSTITUTO DE FORMACIÓN SUPERIOR

Compromiso con la calidad educativa.

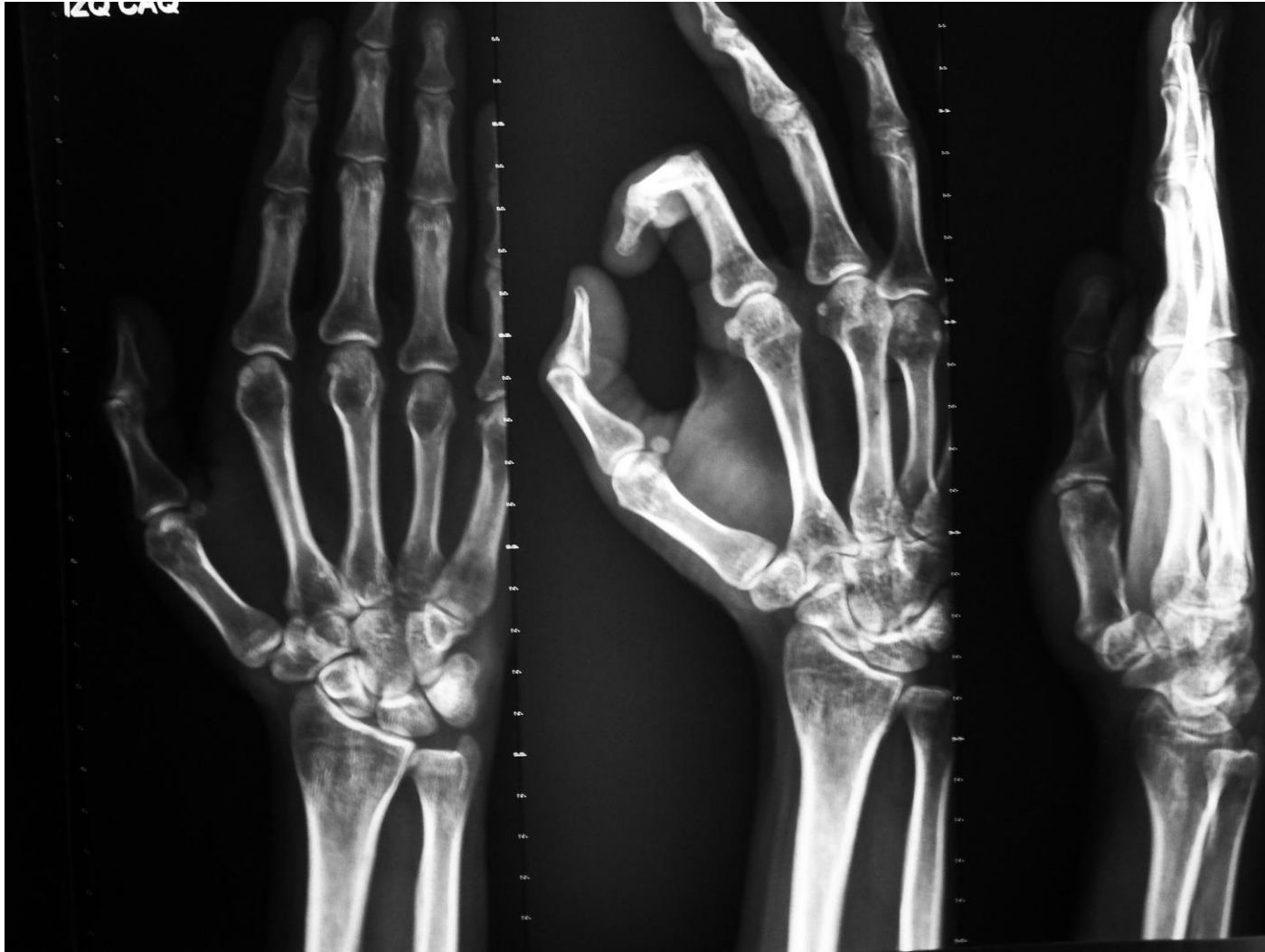

Osteoarticular – Esqueleto apendicular



INSTITUTO DE
FORMACIÓN
SUPERIOR

Compromiso con la **calidad educativa.**

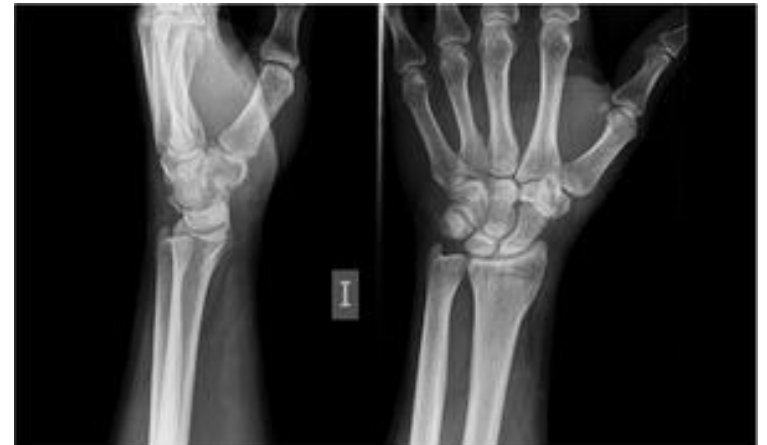
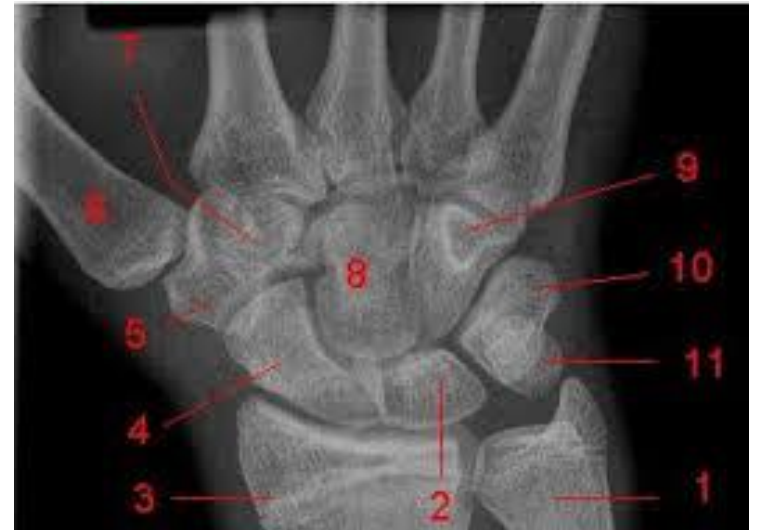
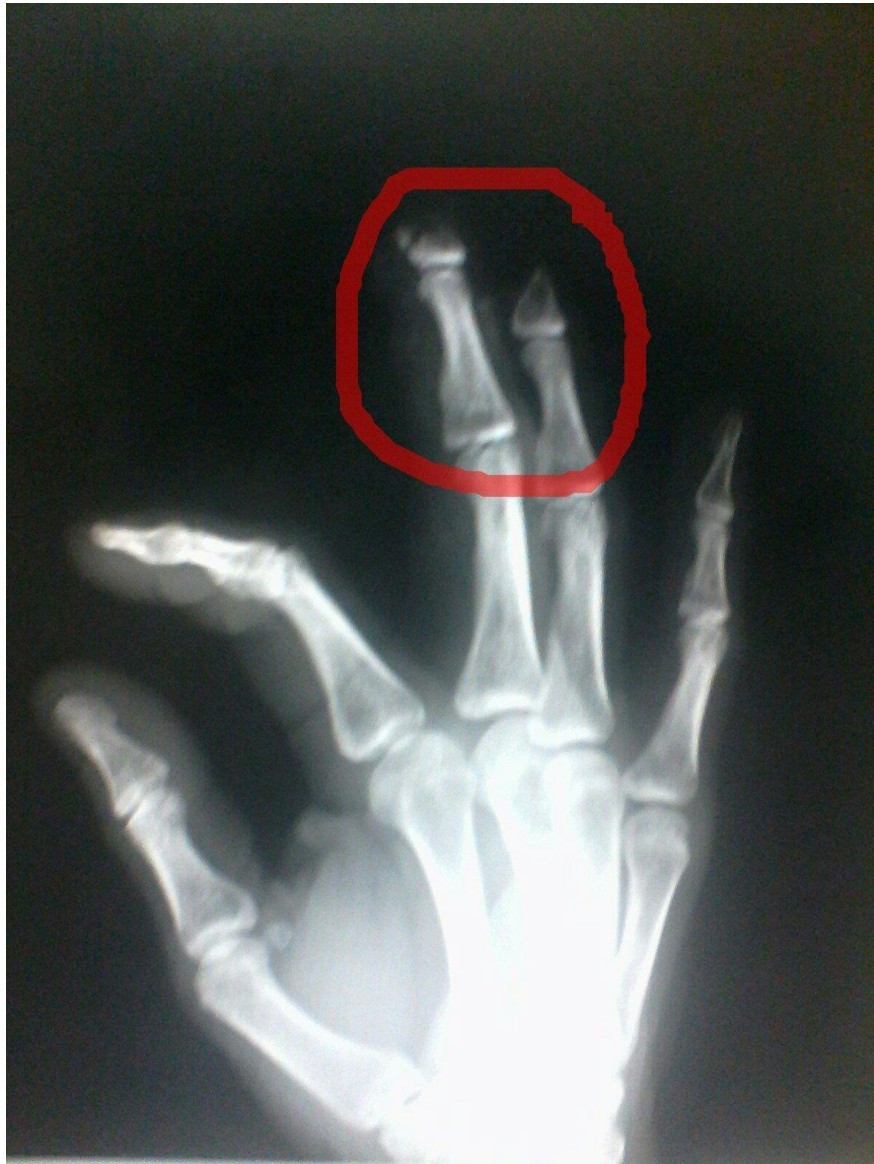Osteoarticular – Esqueleto apendicular



INSTITUTO DE
FORMACIÓN
SUPERIOR

Compromiso con la **calidad educativa.**

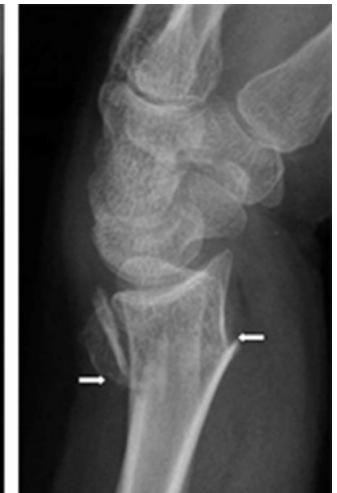
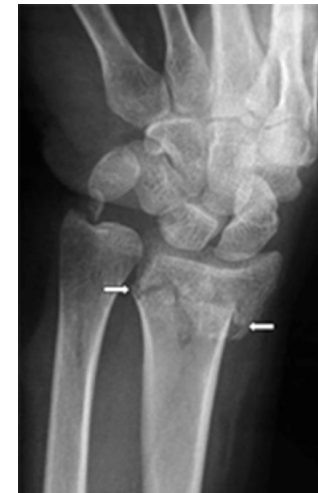
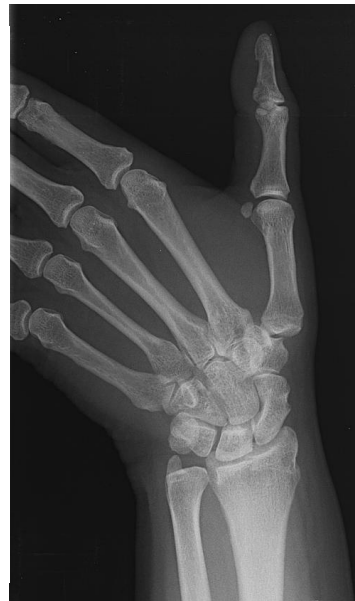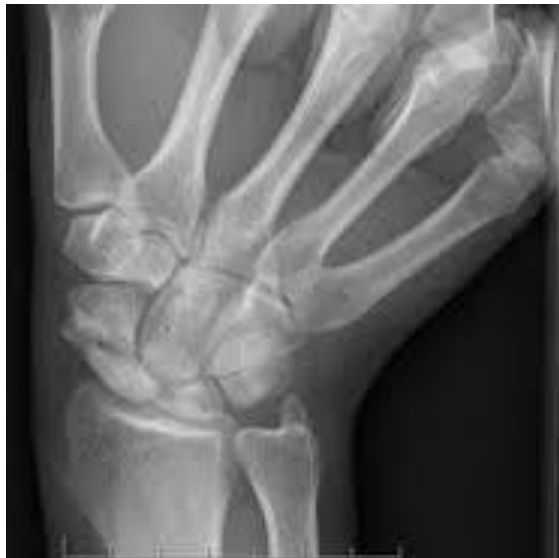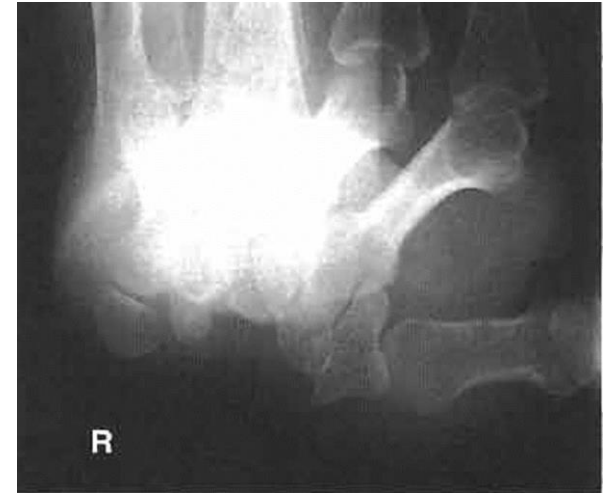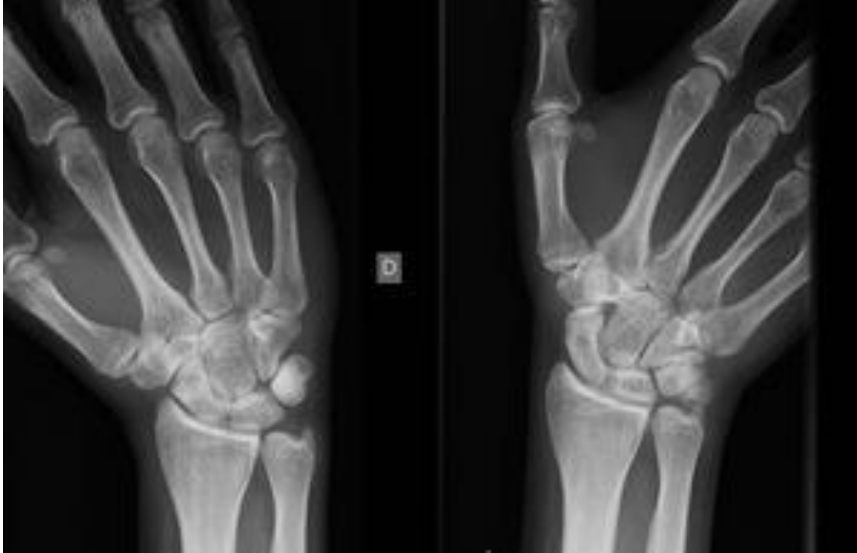Osteoarticular – Esqueleto apendicular



INSTITUTO DE
FORMACIÓN
SUPERIOR

Compromiso con la **calidad educativa.**

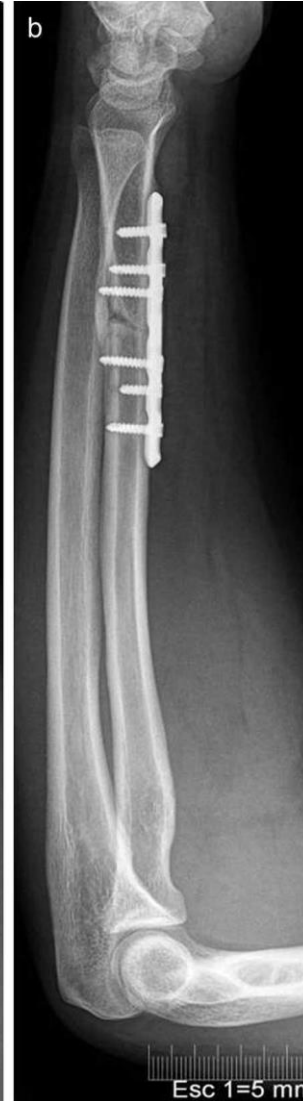
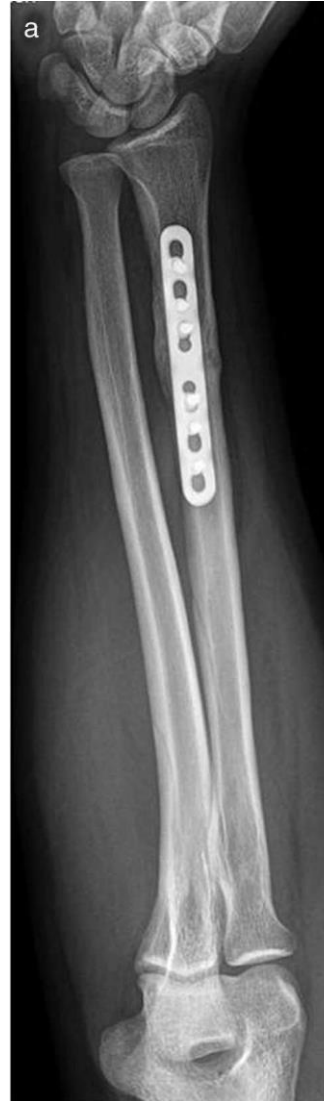
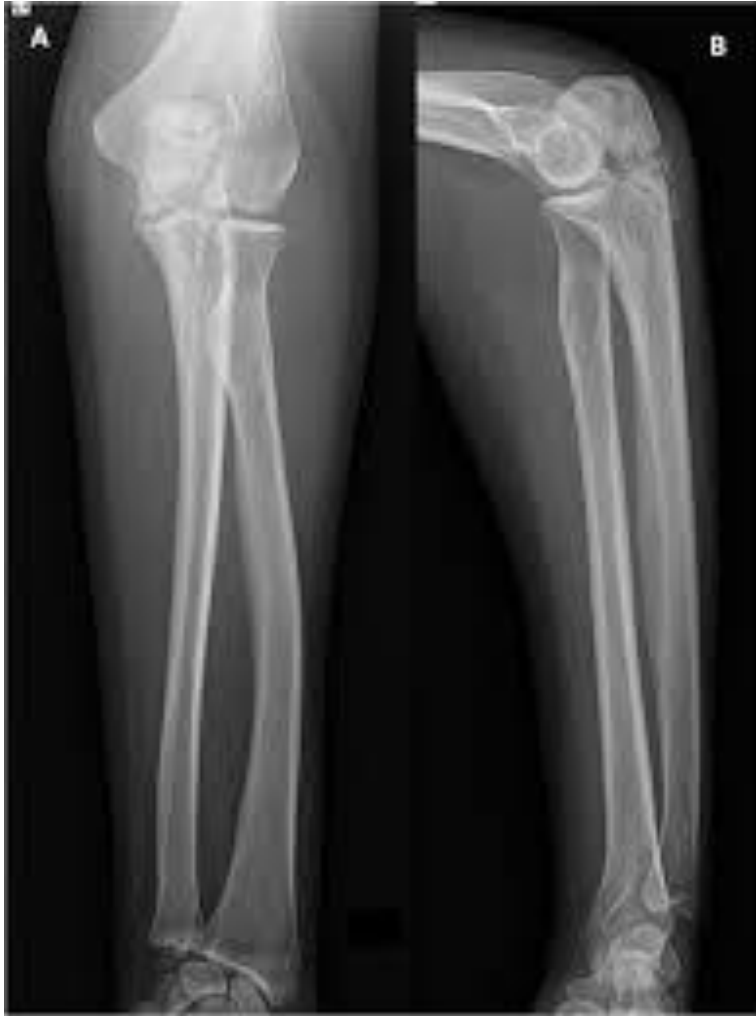Osteoarticular – Esqueleto apendicular



INSTITUTO DE
FORMACIÓN
SUPERIOR

Compromiso con la **calidad educativa.**



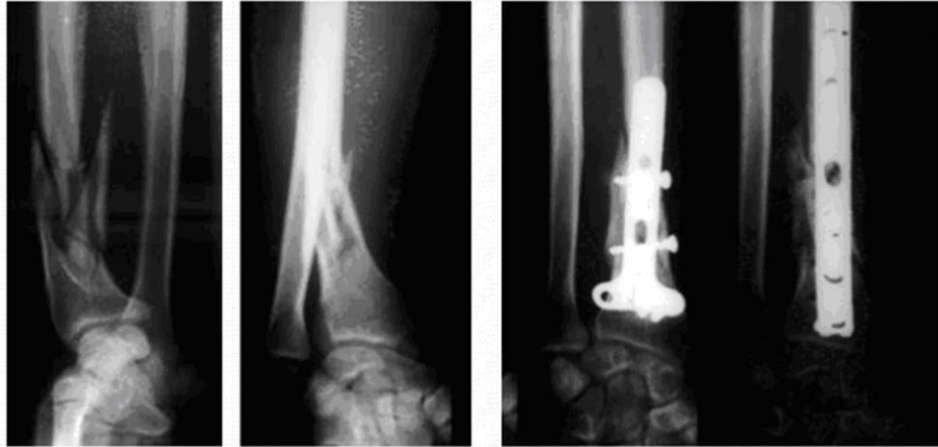Osteoarticular – Esqueleto apendicular



INSTITUTO DE
FORMACIÓN
SUPERIOR

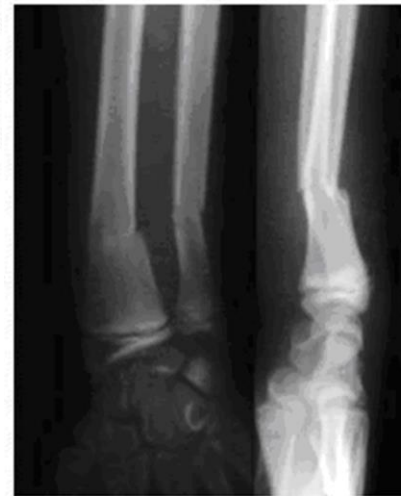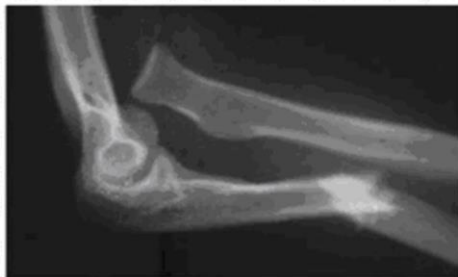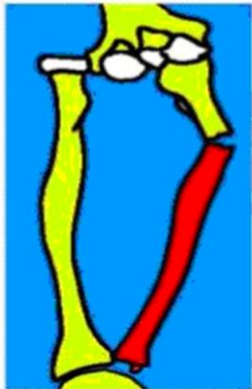
Compromiso con la **calidad educativa.**

Luxofractura de Galeazzi

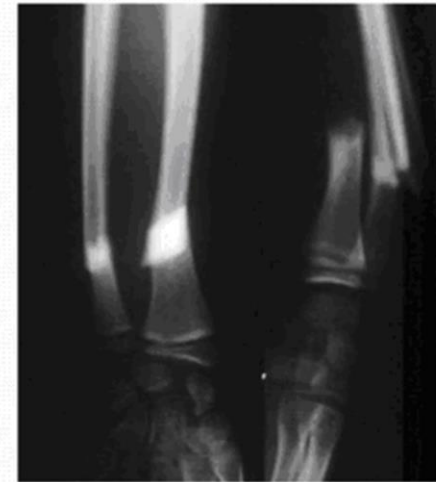

Luxofractura de Monteggia:

- Fractura desplazada del cubito y luxación de cabeza radial



Fracturas en tallo verde



Fracturas desplazadas

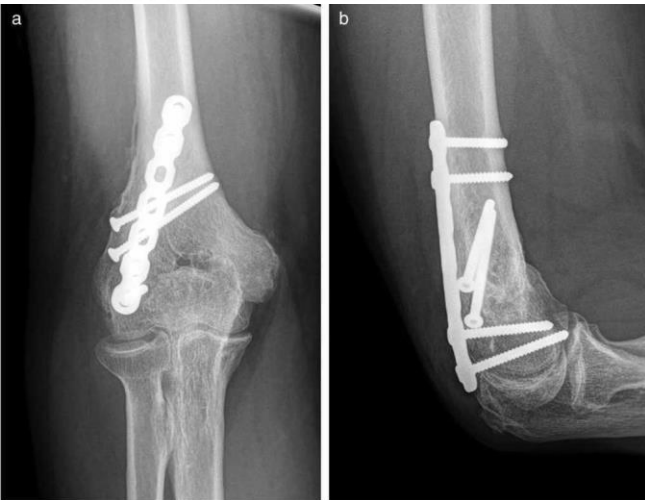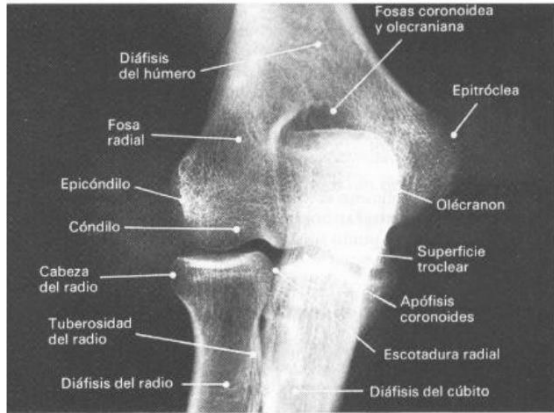Osteoarticular – Esqueleto apendicular



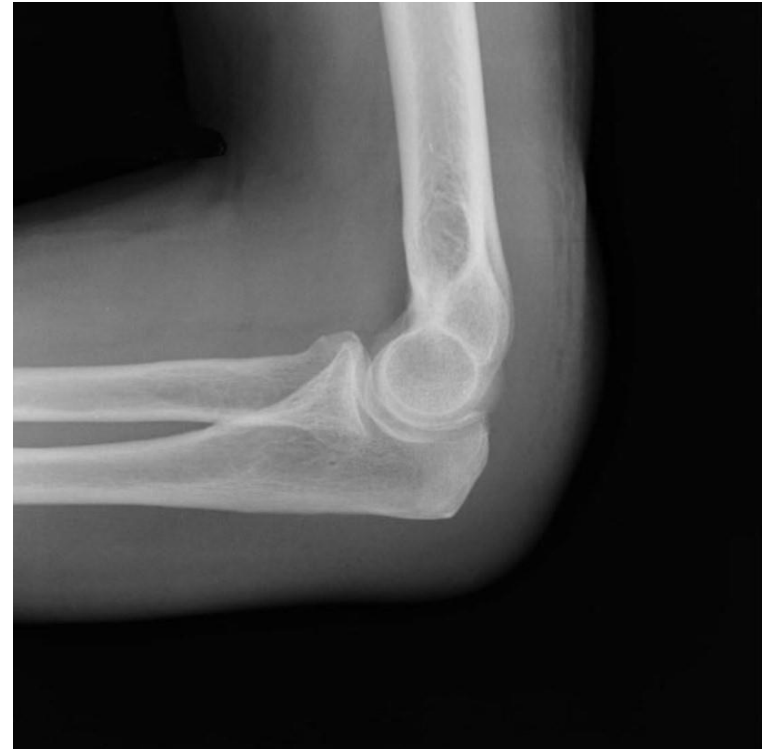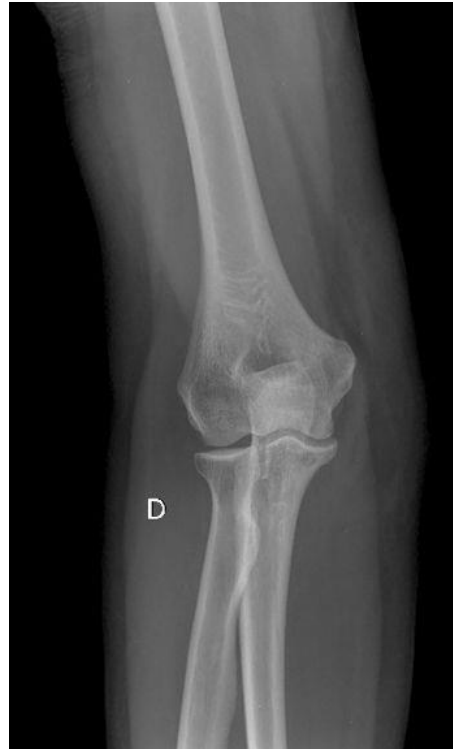INSTITUTO DE
FORMACIÓN
SUPERIOR

Compromiso con la **calidad educativa.**

ANATOMIA RADIOLOGICA: CODO FRENTE



Rev Argent Radiol 2017;81:285-95



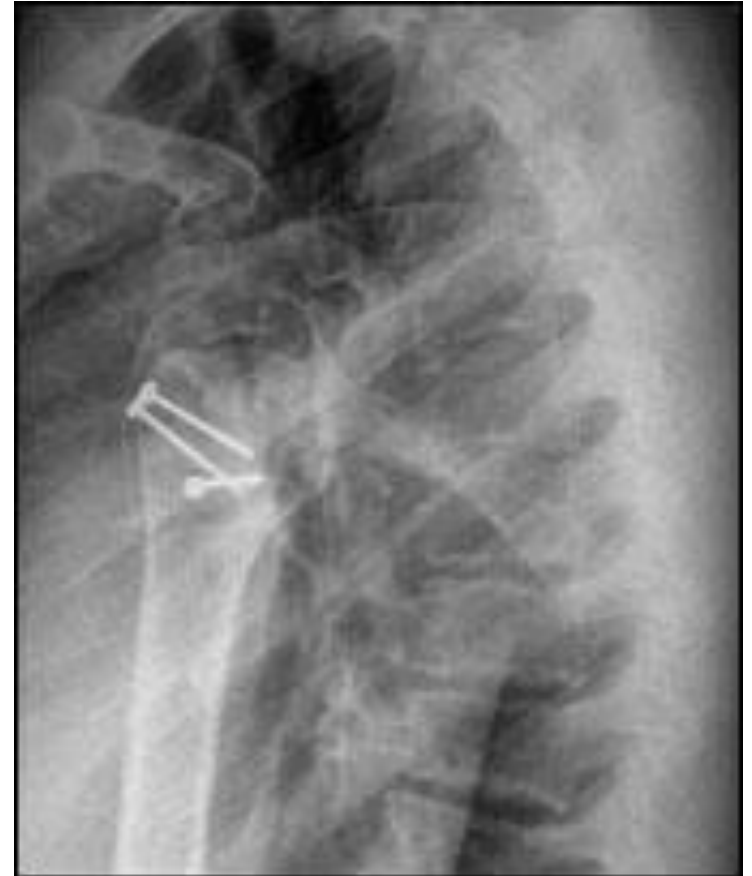
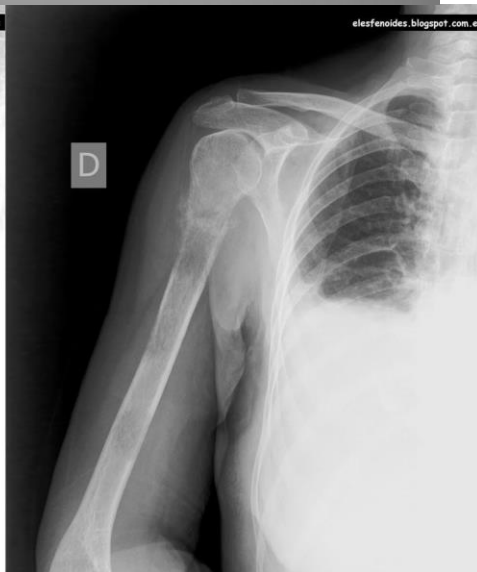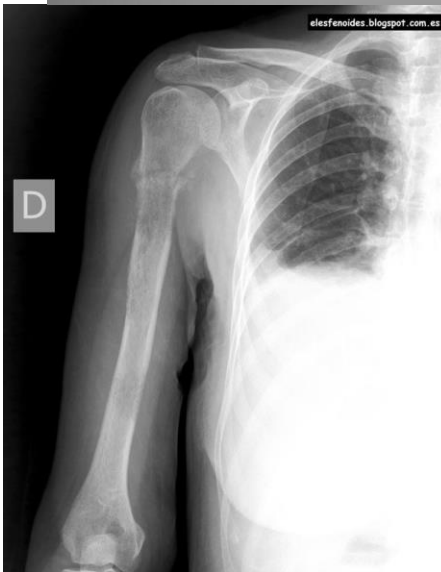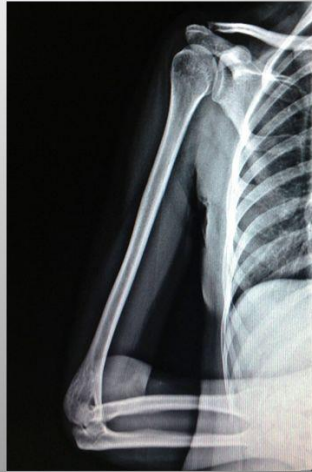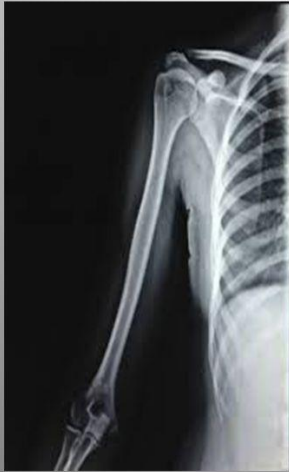Osteoarticular – Esqueleto apendicular



INSTITUTO DE
FORMACIÓN
SUPERIOR

Compromiso con la **calidad educativa.**

HUMERO

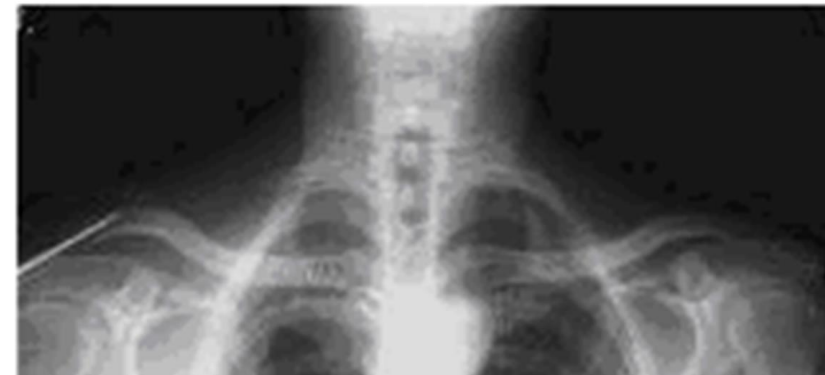
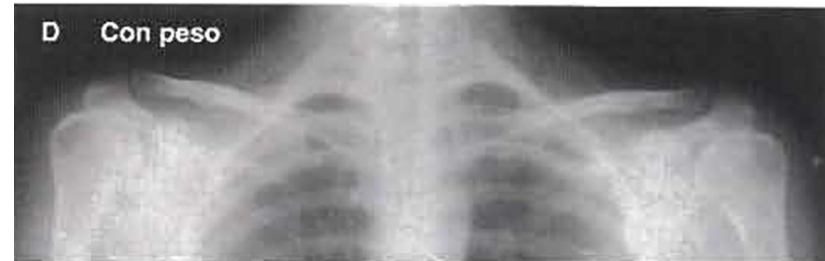
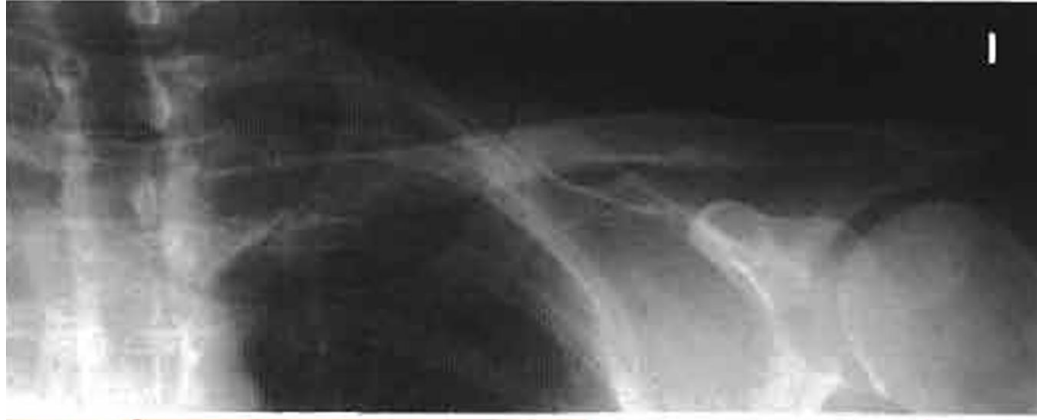
Osteoarticular – Esqueleto apendicular



INSTITUTO DE
FORMACIÓN
SUPERIOR

Compromiso con la **calidad educativa.**

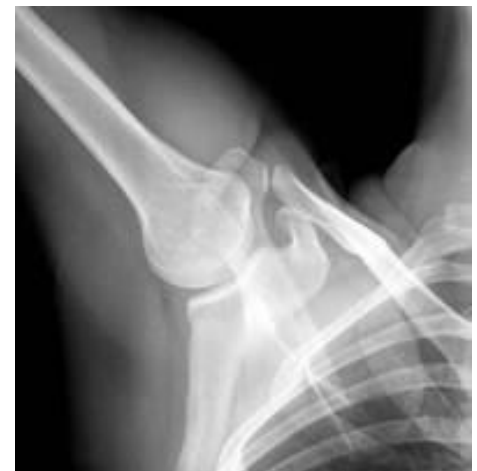
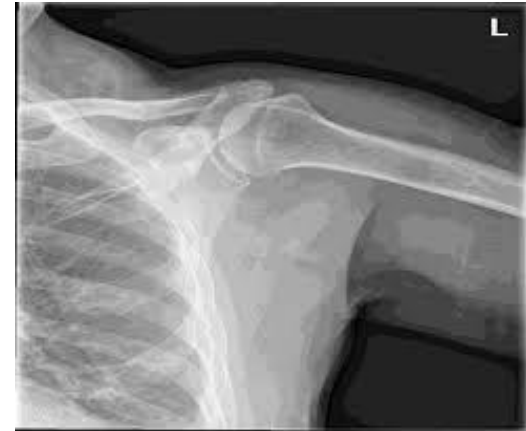
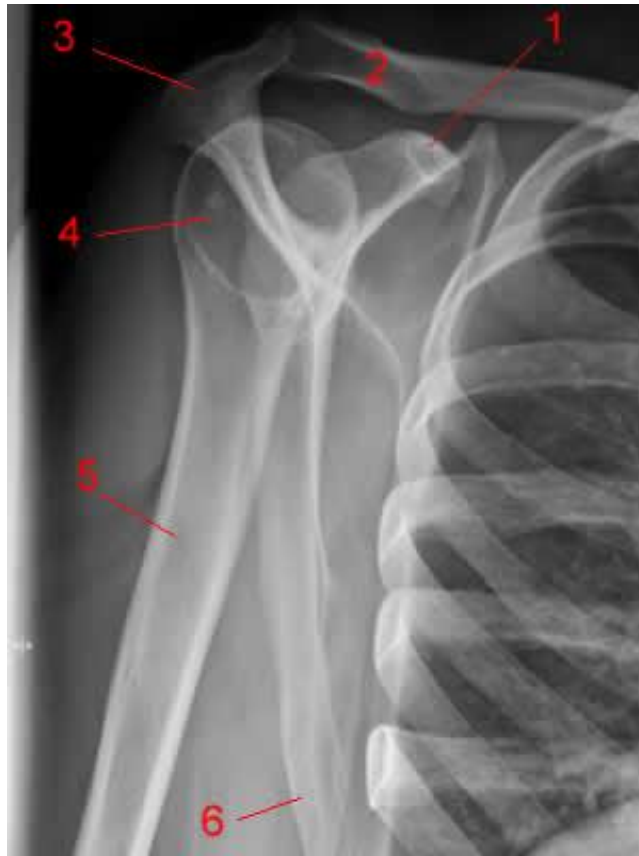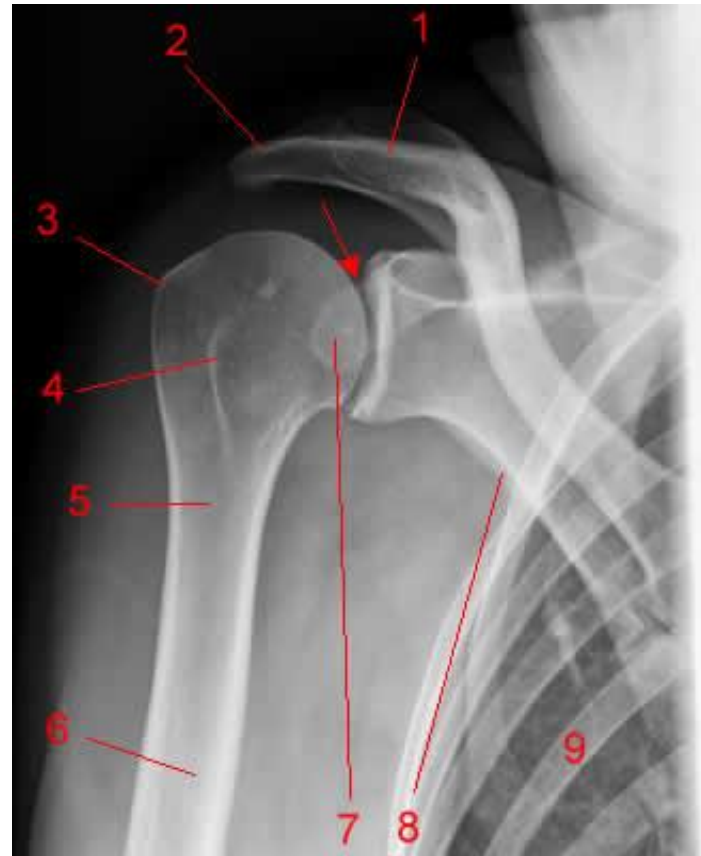Osteoarticular – Esqueleto apendicular



INSTITUTO DE
FORMACIÓN
SUPERIOR

Compromiso con la calidad educativa.



Osteoarticular – Esqueleto apendicular



INSTITUTO DE
FORMACIÓN
SUPERIOR

Compromiso con la **calidad educativa.**

