

Galería Virtual de Imágenes Radiológicas

IFSSA - RADIOLOGÍA

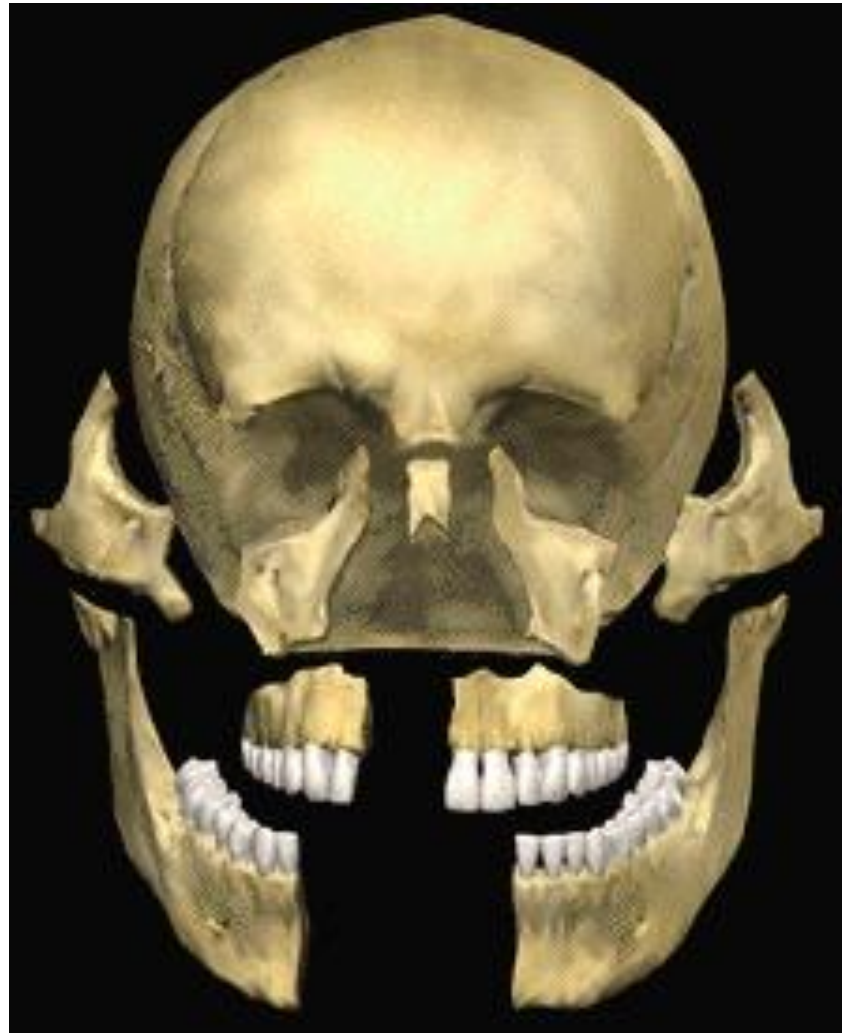


Cráneo y cara



INSTITUTO DE
FORMACIÓN
SUPERIOR

Compromiso con la **calidad educativa.**

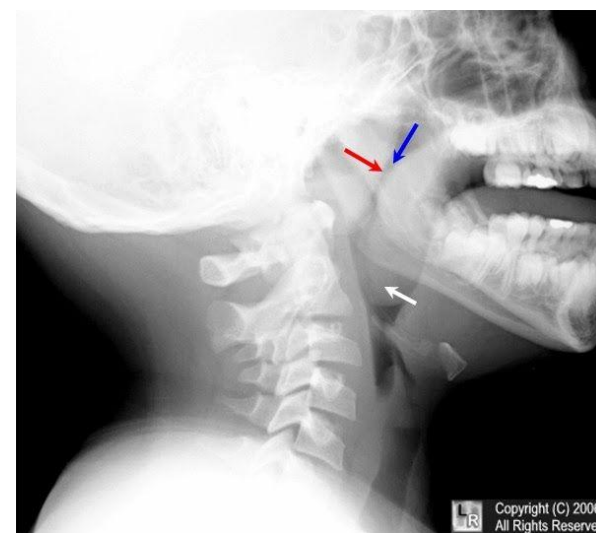
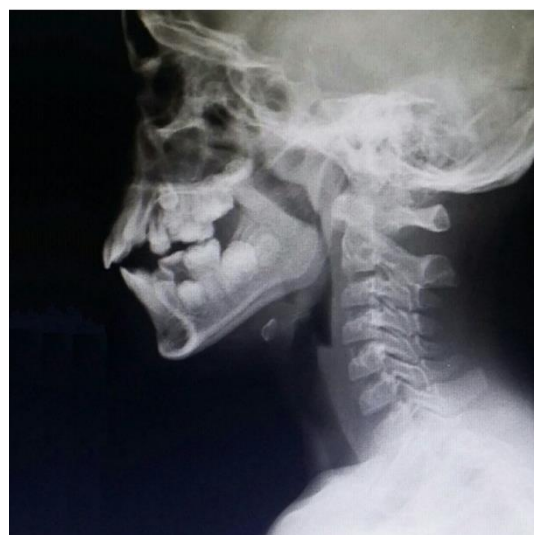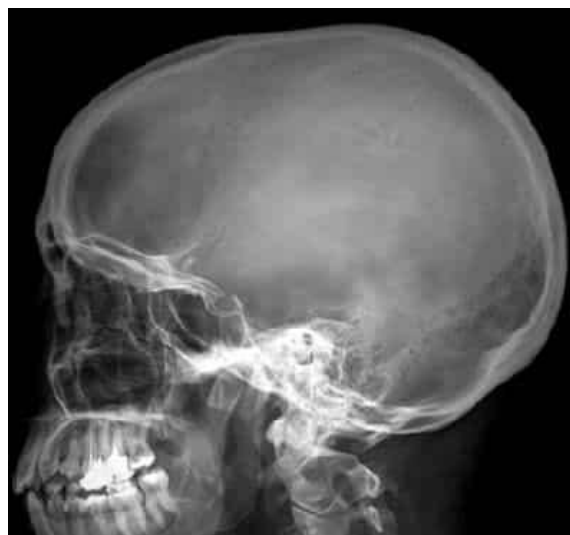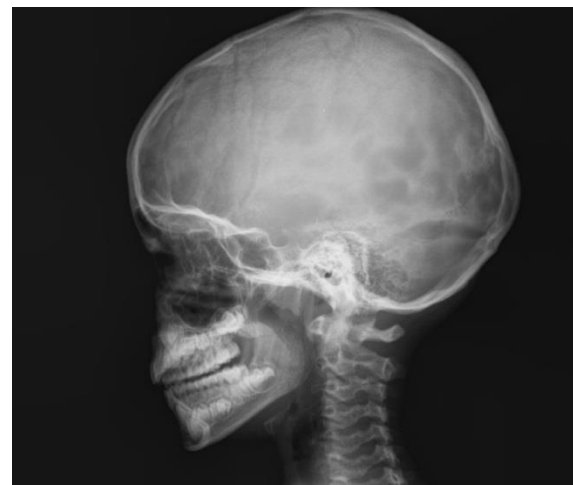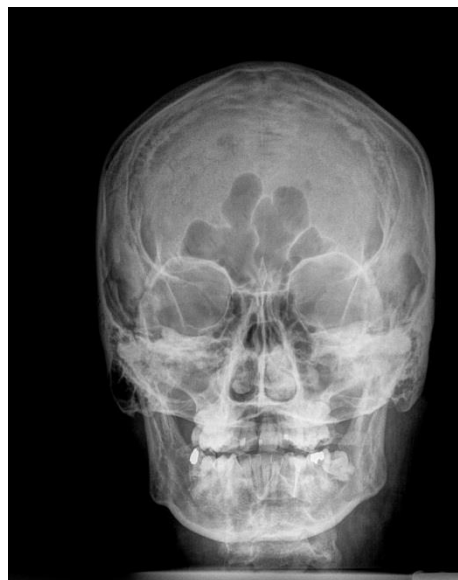


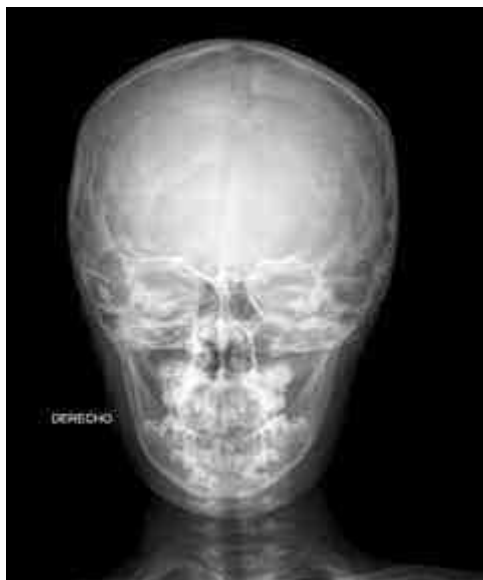Cráneo y cara

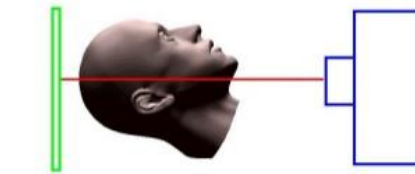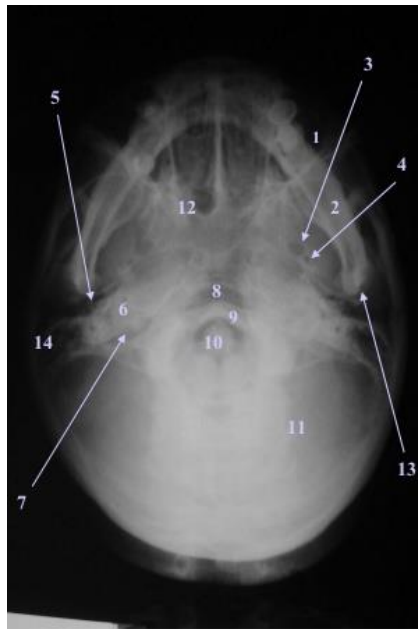
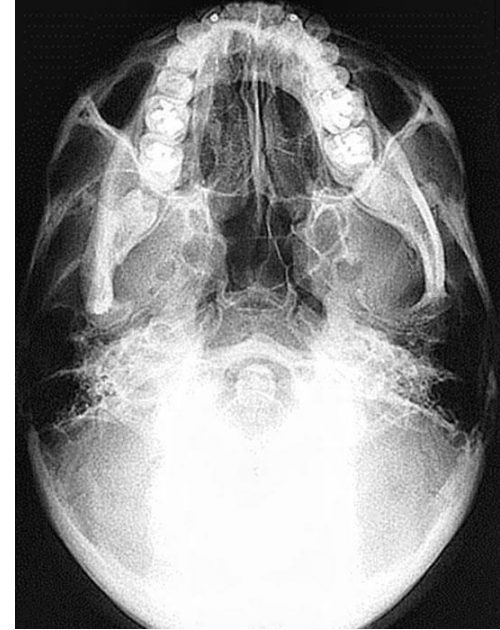

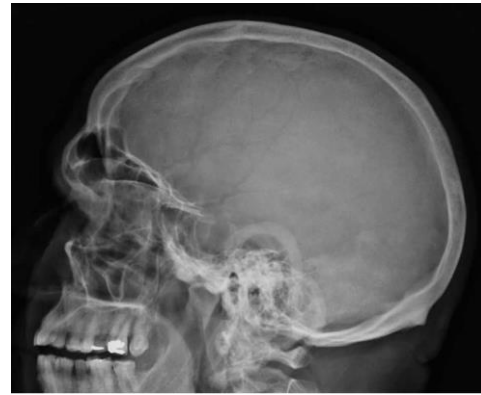
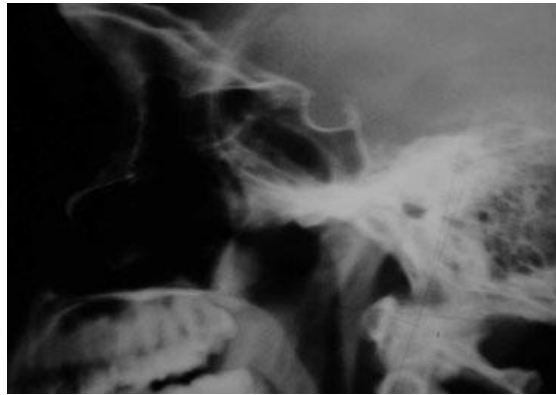INSTITUTO DE
FORMACIÓN
SUPERIOR

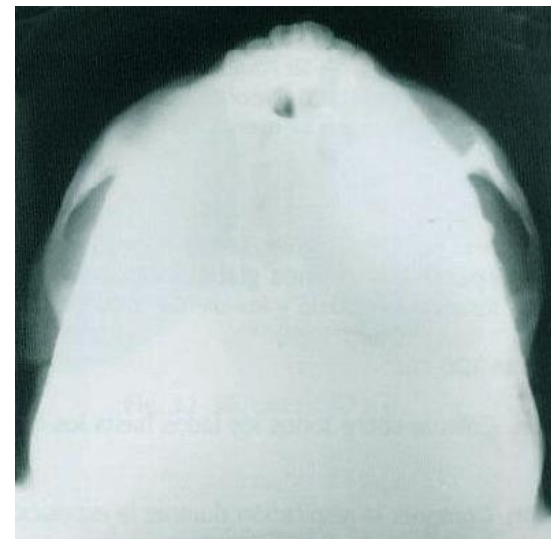
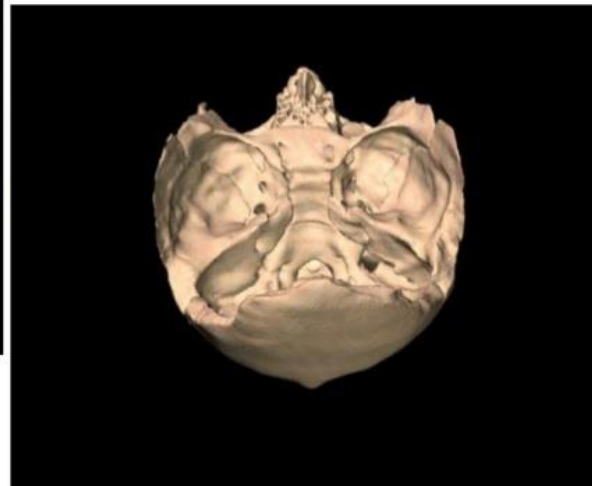
Compromiso con la **calidad educativa.**



Cráneo y cara

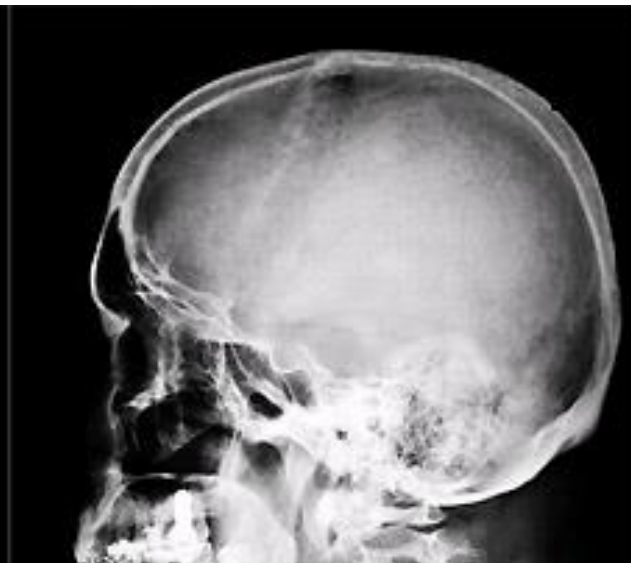
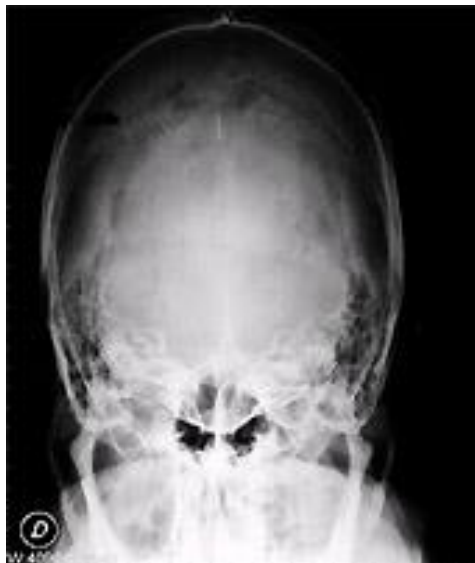
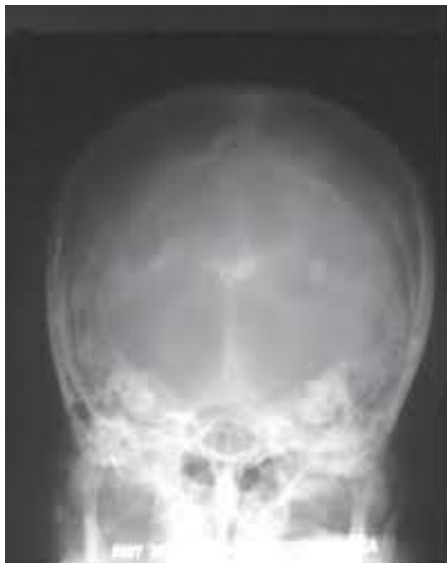1 SENO MAXILAR - 2 MAXILAR INFERIOR - 3 AGUJERO OVAL - 4 AGUJERO REDONDO MENOR - 5 AGUJERO RASGADO ANTERIOR - 6 PEÑASCO - 7 AGUJERO RASGADO POSTERIOR - 8 FORAMEN MAGNO - 9 ARCO ANTERIOR DEL ATLAS - 10 ODONTOIDES - 11 FOSAS CEREBELOSAS - 12 SENO ESFENOIDAL - 13 CONDILLO MAXILAR - 14 MASTOIDES



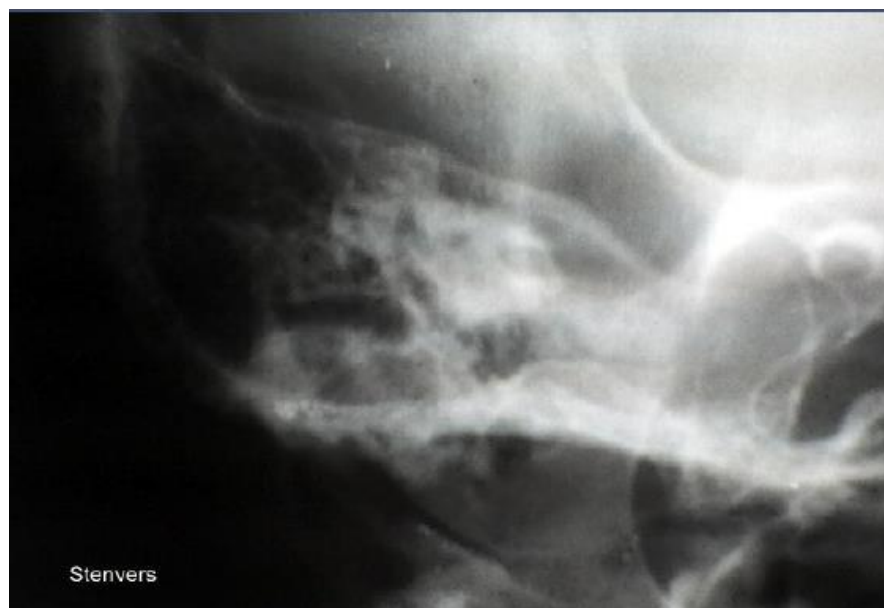
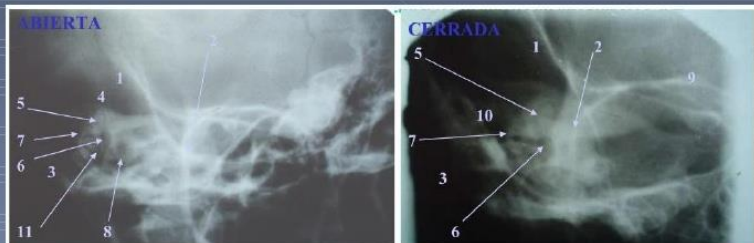BASE DE CRANEO O HIRTZ

Cráneo y cara

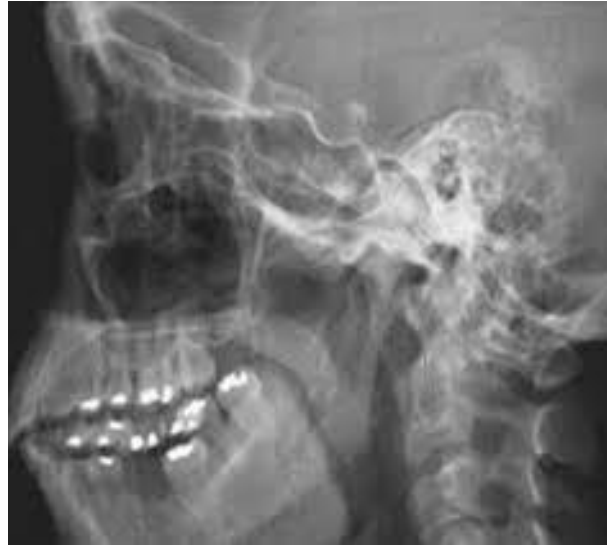
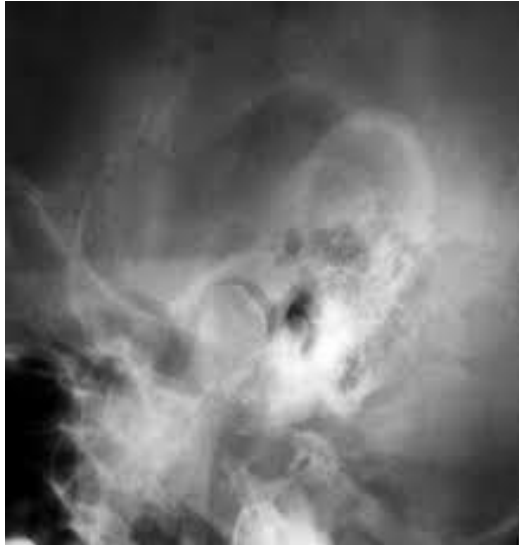
Chausse III

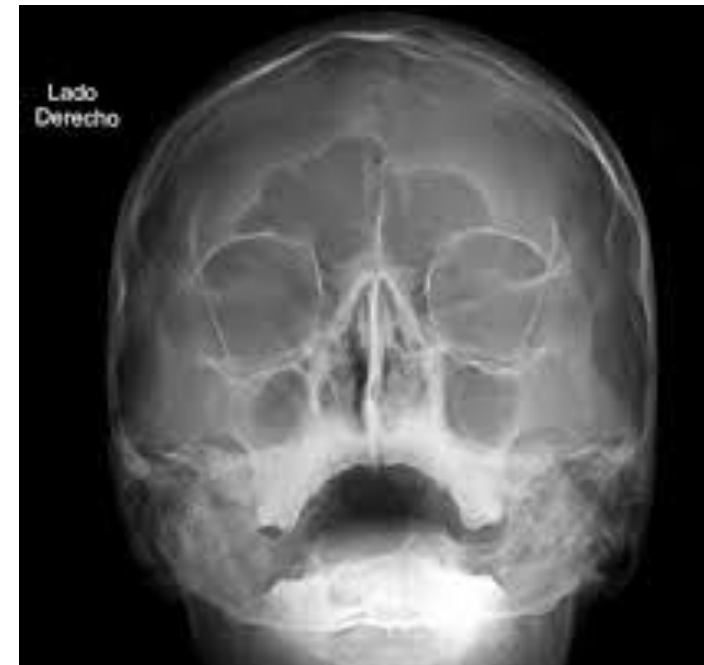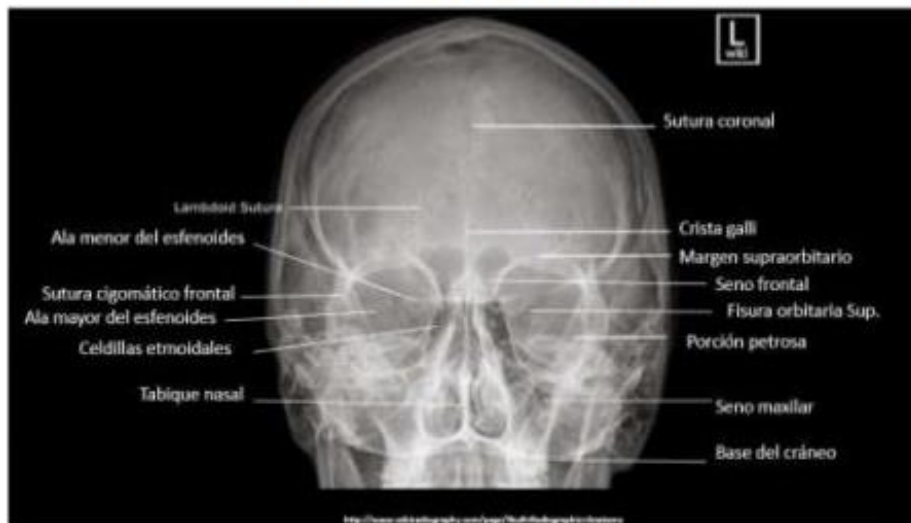- 1 ESCAMA
- 2 REBORDE ORBITAL
- 3 MASTOIDES
- 4 EMINENCIA ARCUATA
- 5 C.S.SUP.
- 6 VESTIBULO
- 7 C.S.EXT.
- 8 CARACOL
- 9 PUNTA PEÑASCO
- 10 ADITUS AD ANTRUM
- 11 C.A.M. ABIERTA CERRADA



Cráneo y cara



RX CALDWELL



Cráneo y cara

