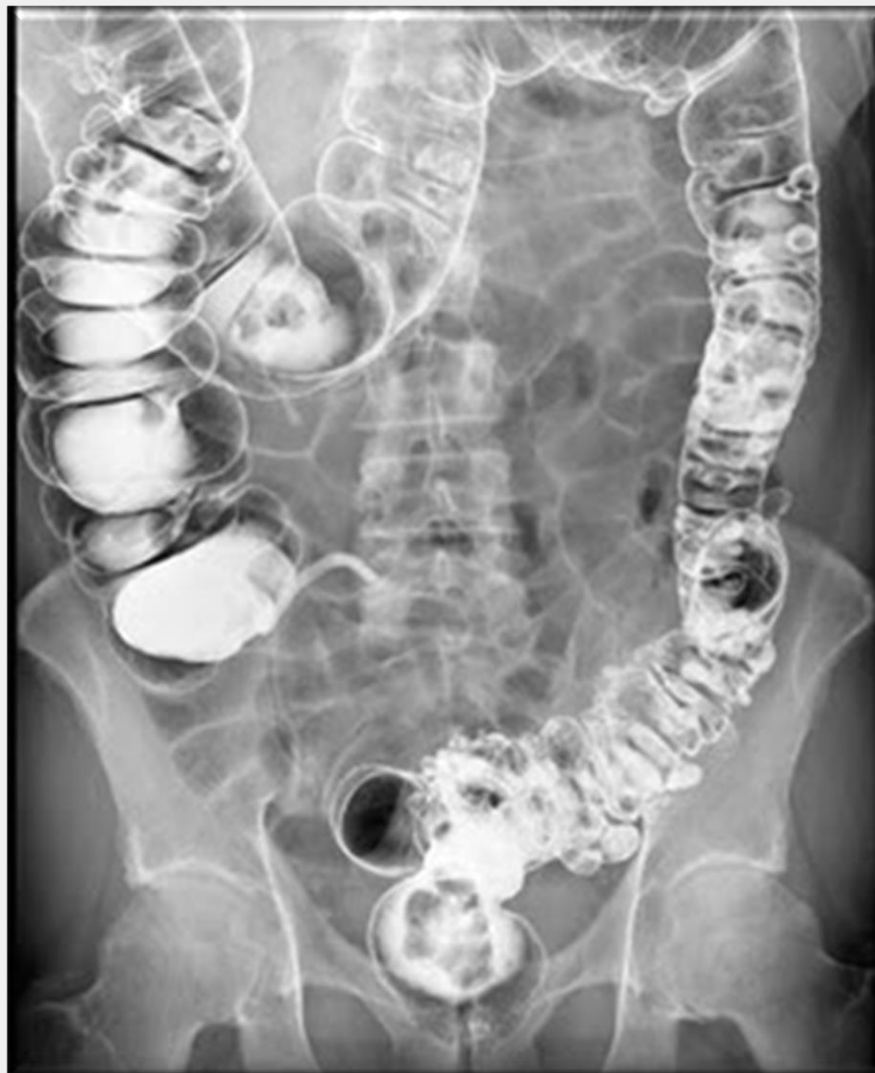

Galería Virtual de Imágenes Radiológicas

IFSSA - RADIOLOGÍA



Estudios contrastados



INSTITUTO DE
FORMACIÓN
SUPERIOR

Compromiso con la **calidad educativa.**

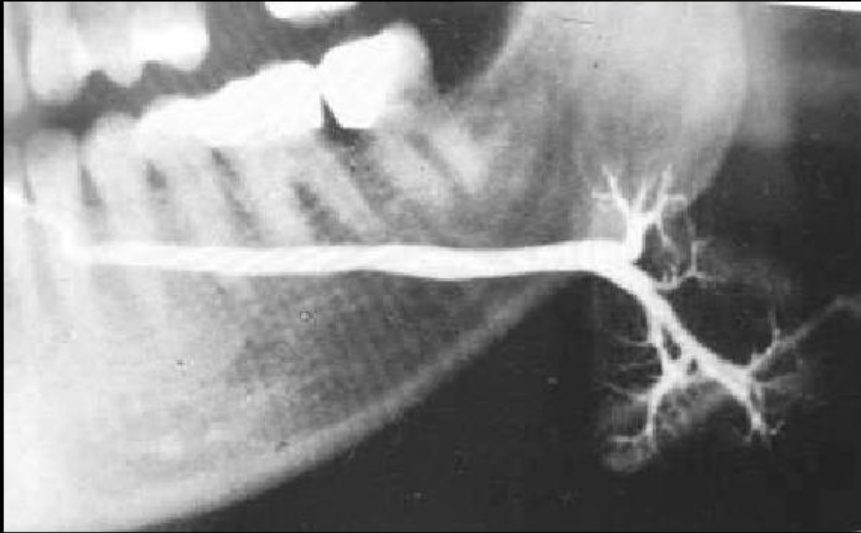
Estudios contrastados - Digestivo



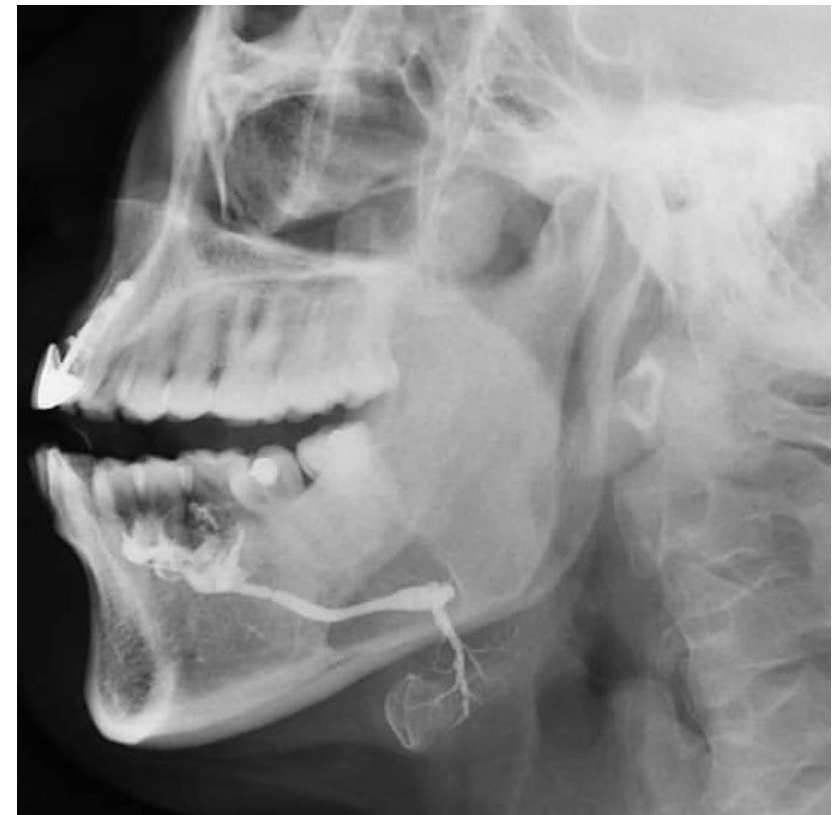INSTITUTO DE
FORMACIÓN
SUPERIOR

Compromiso con la **calidad educativa.**

Sialografía



En la sialografía de la glándula submandibular observamos una imagen radiopaca en todo el recorrido del sistema de conductos hasta los acinos. La imagen aparece como ramas de árbol, que deben ocupar la totalidad de la glándula.

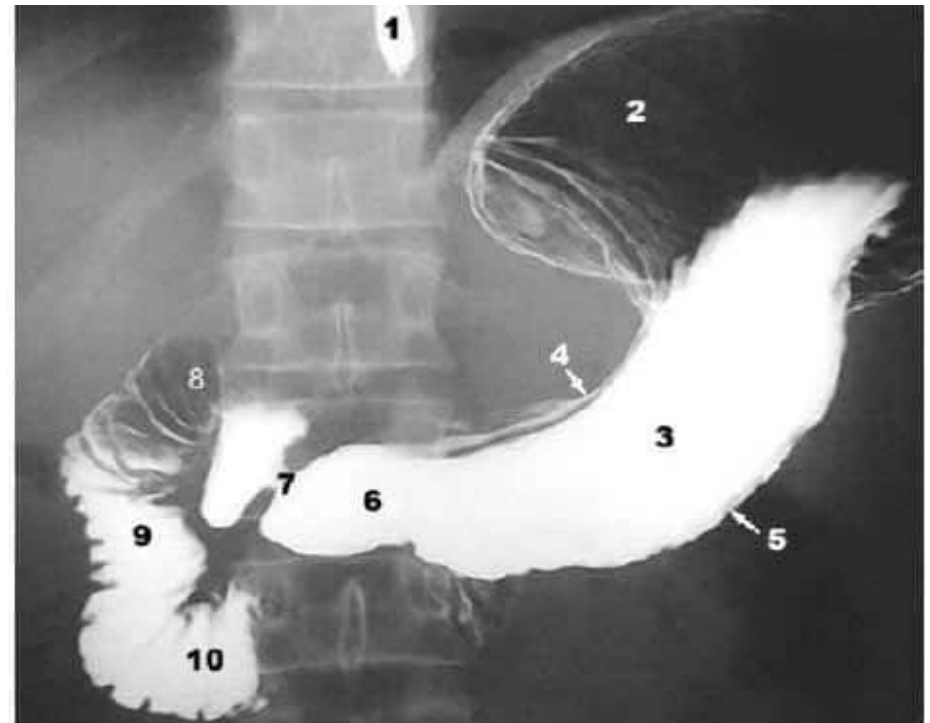
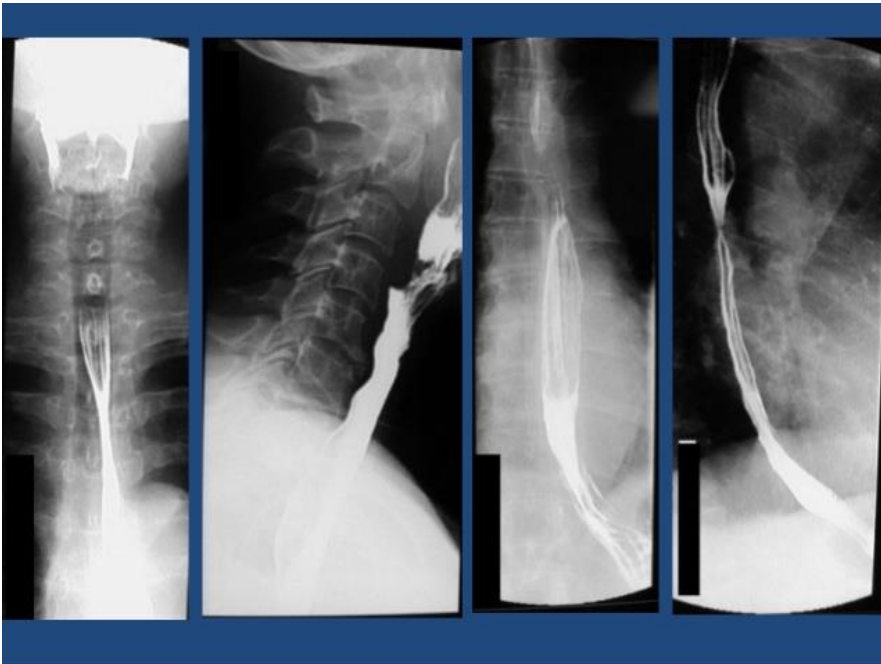

Estudios contrastados - Digestivo



INSTITUTO DE
FORMACIÓN
SUPERIOR

Compromiso con la **calidad educativa.**



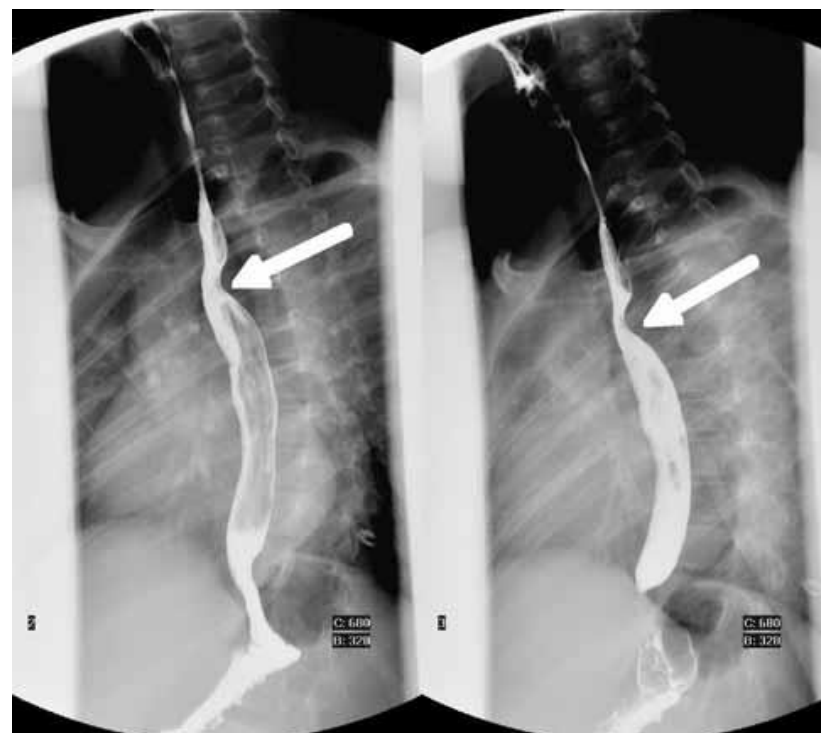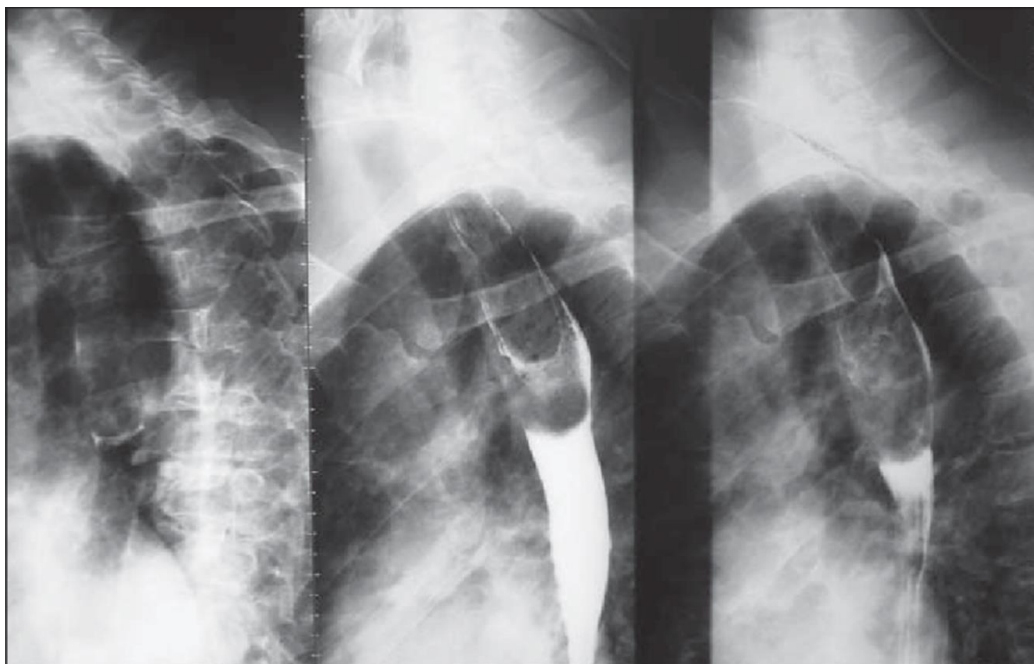
1. Esófago | 2. Fundus Gástrico | 3. Cuerpo del Estómago | 4. Curvatura Menor | 5. Curvatura Mayor | 6. R. Antro pilórica | 7. Píloro | 8. Bulbo Duodenal (Primera porción) | 9. Segunda porción Duodenal | 10. Tercera porción Duodenal.

Estudios contrastados - Digestivo



INSTITUTO DE
FORMACIÓN
SUPERIOR

Compromiso con la **calidad educativa.**



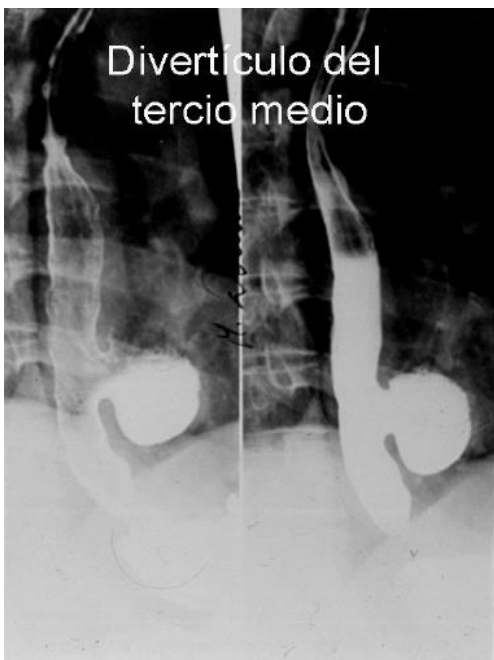
Estudios contrastados - Digestivo



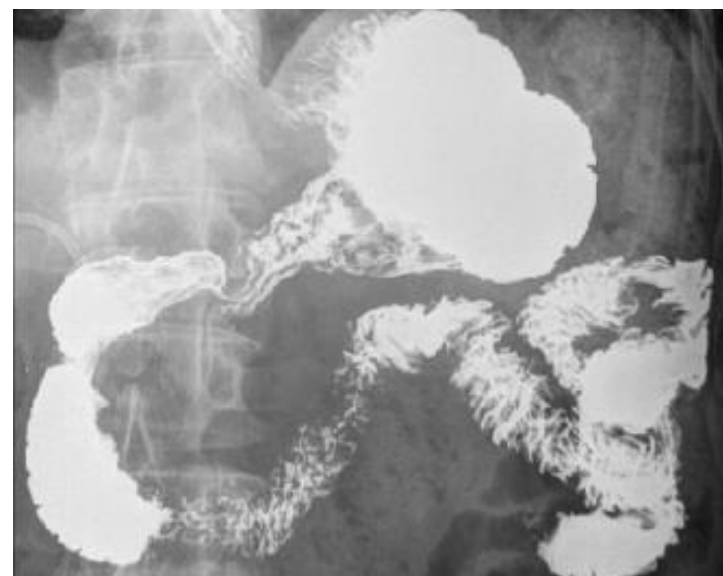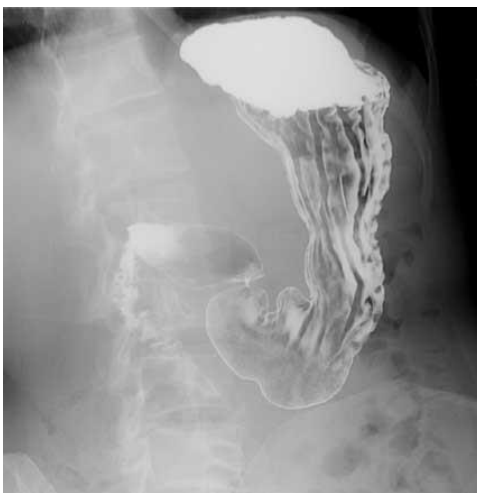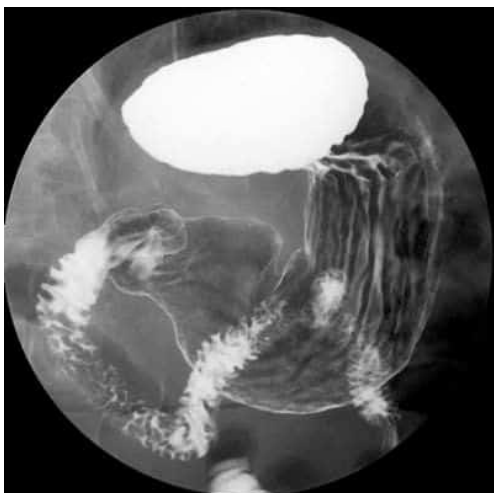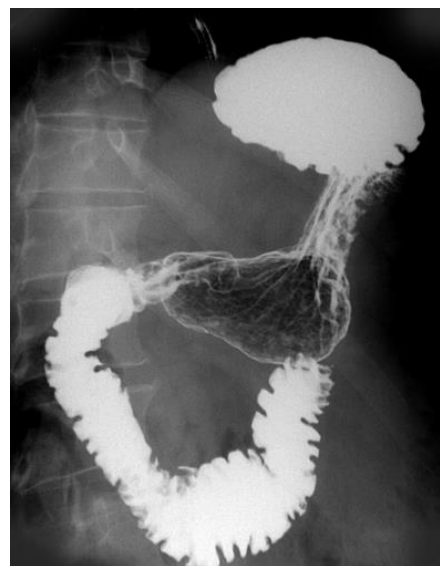
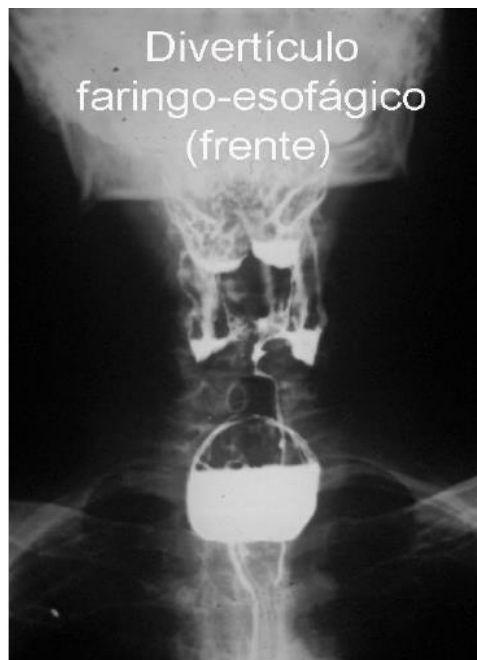INSTITUTO DE
FORMACIÓN
SUPERIOR

Compromiso con la calidad educativa.

Divertículo del
tercio medio



Divertículo
faringo-esofágico
(frente)

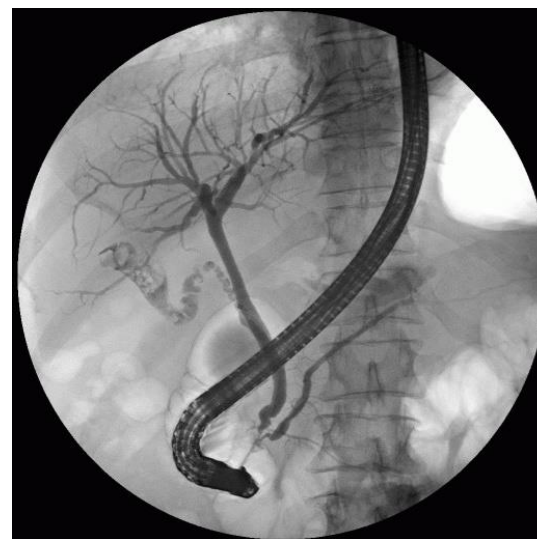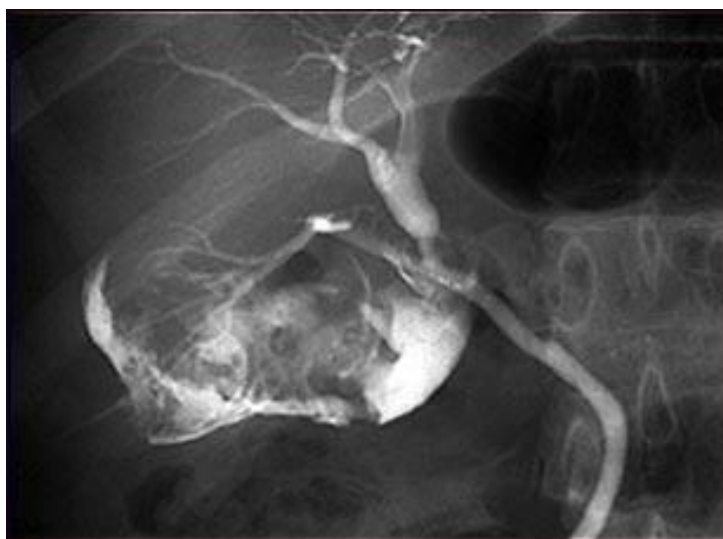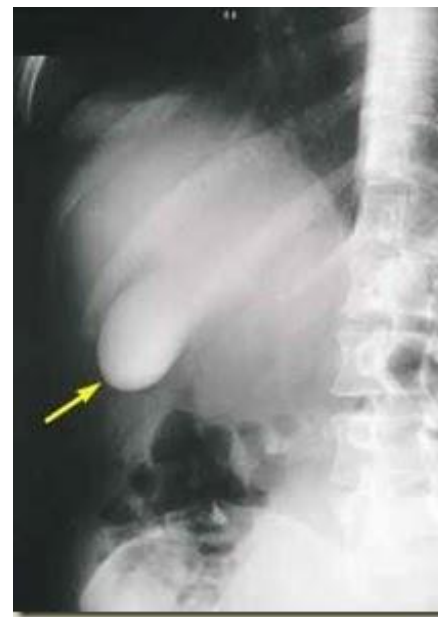


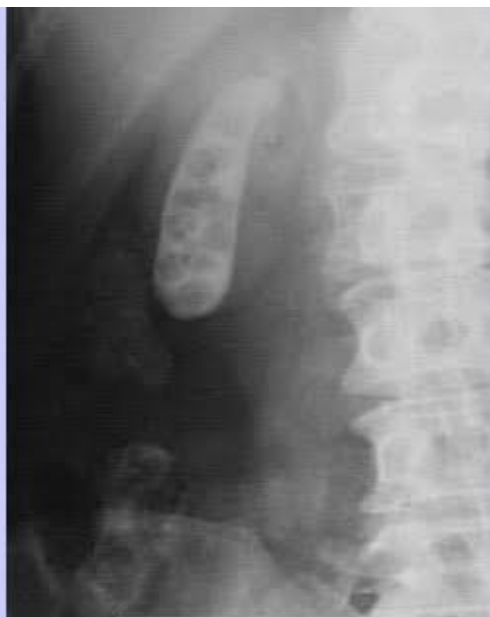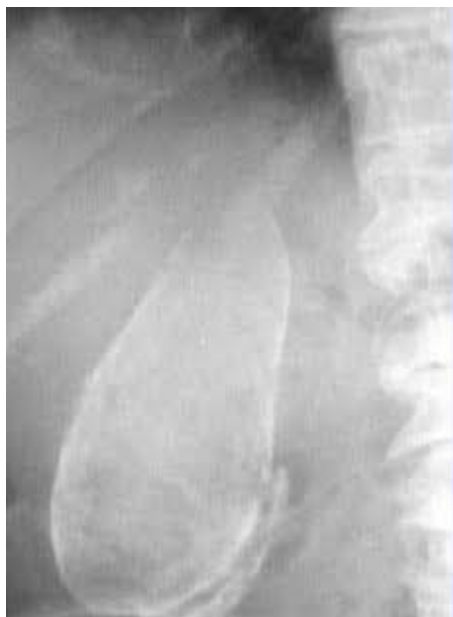Estudios contrastados - Digestivo



INSTITUTO DE
FORMACIÓN
SUPERIOR

Compromiso con la **calidad educativa.**

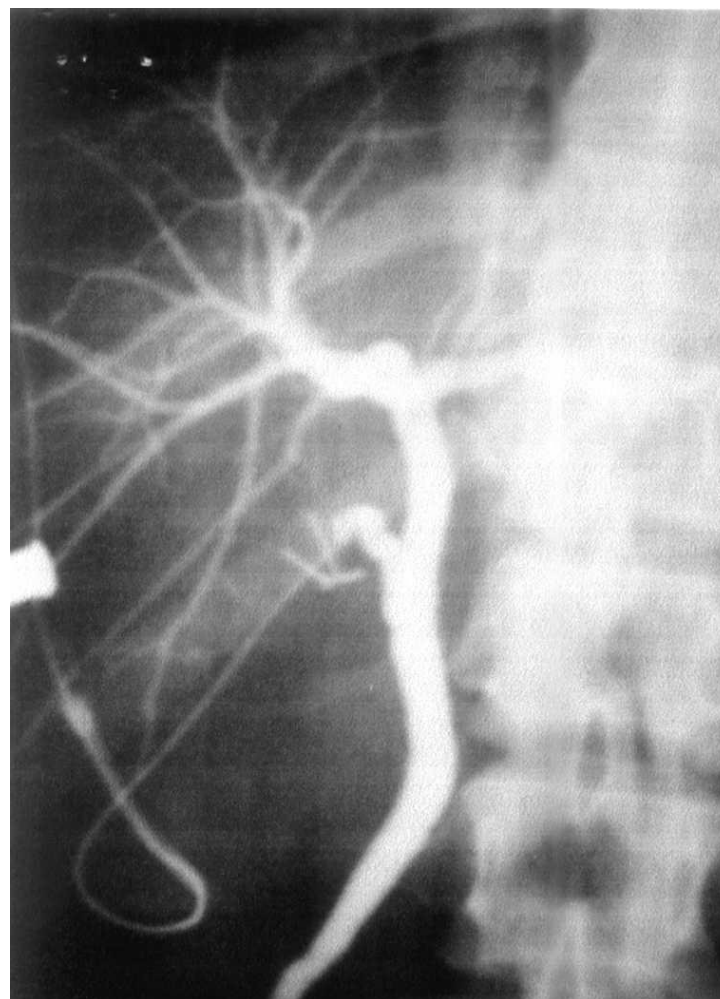
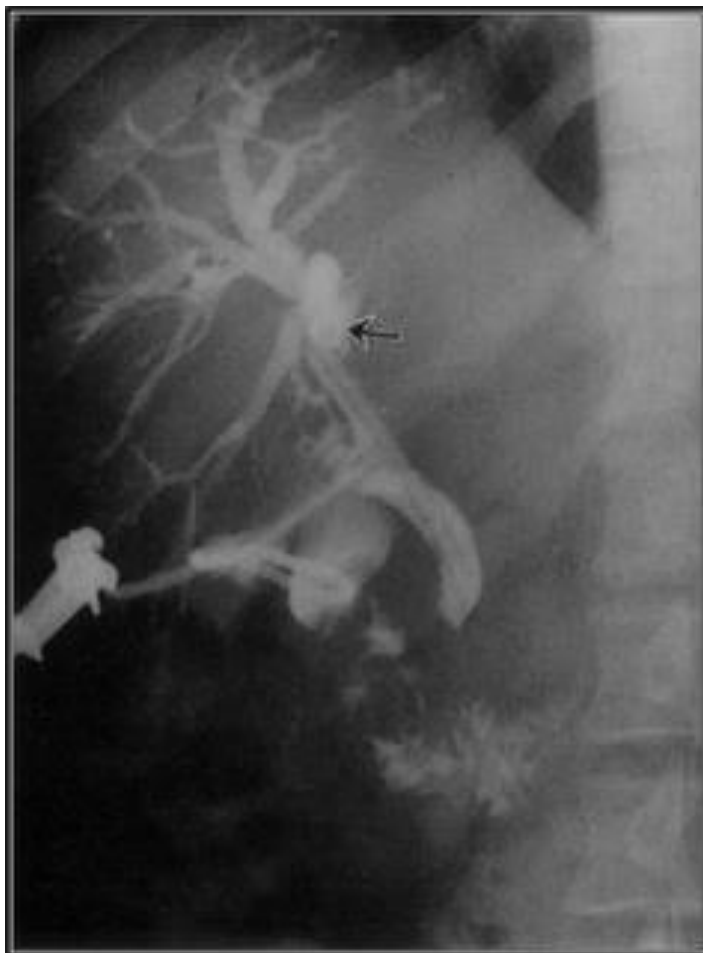

Estudios contrastados - Digestivo



INSTITUTO DE
FORMACIÓN
SUPERIOR

Compromiso con la **calidad educativa.**

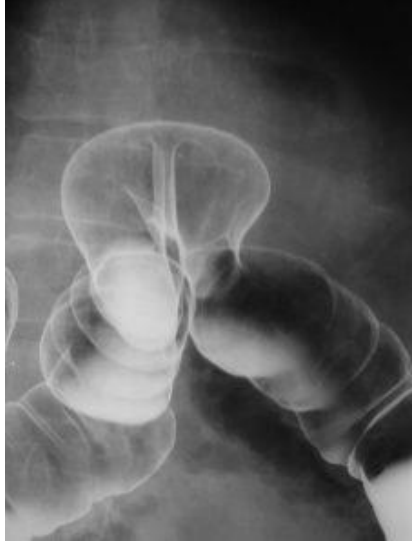
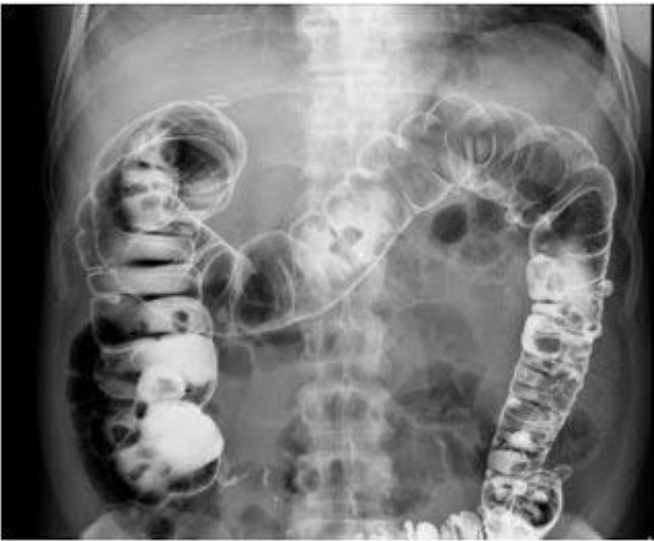
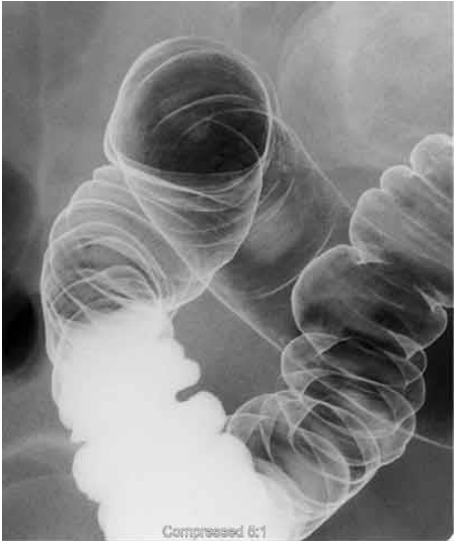
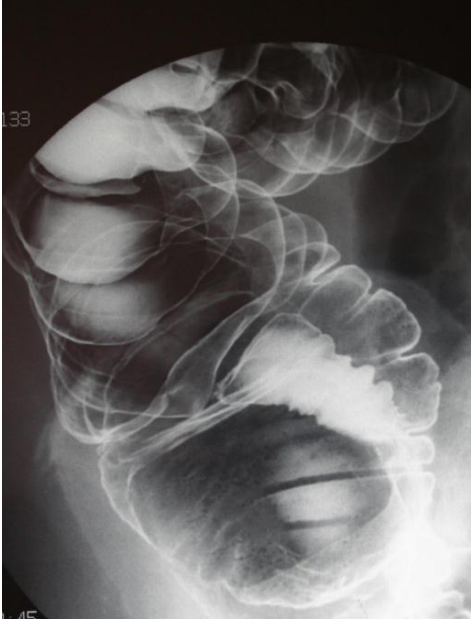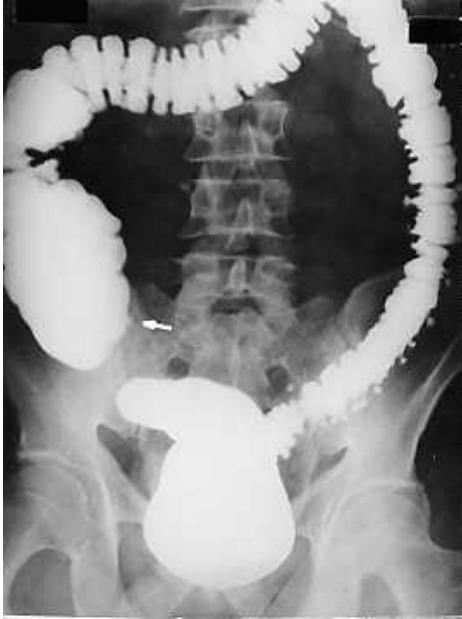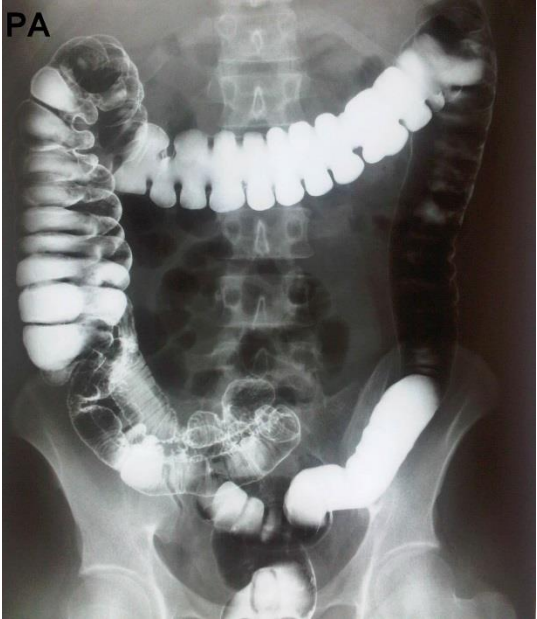Estudios contrastados - Digestivo



INSTITUTO DE FORMACIÓN SUPERIOR

Compromiso con la calidad educativa.

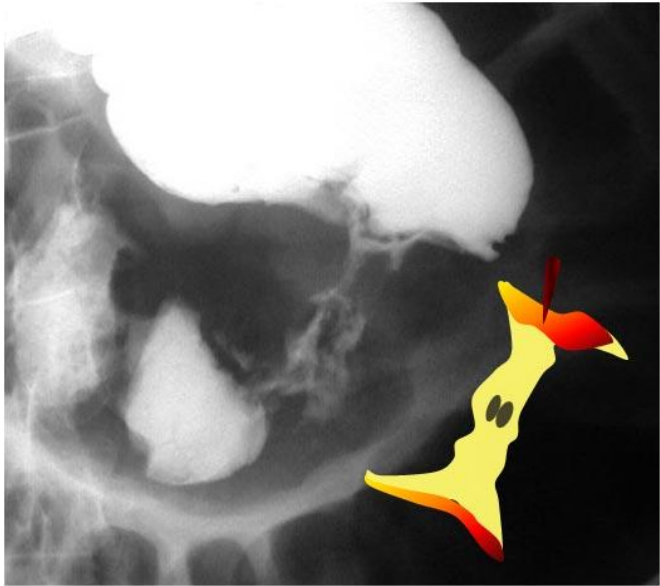
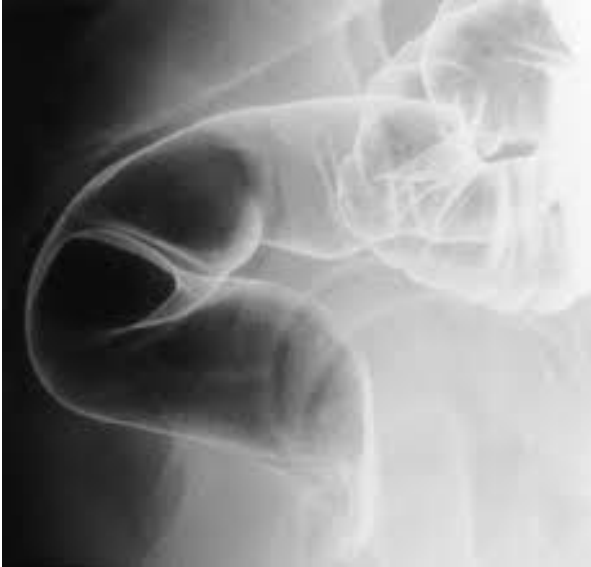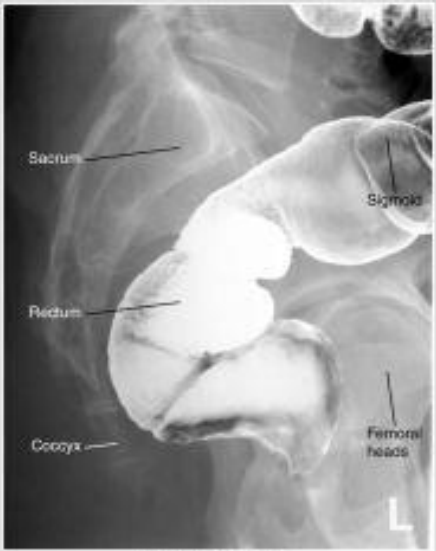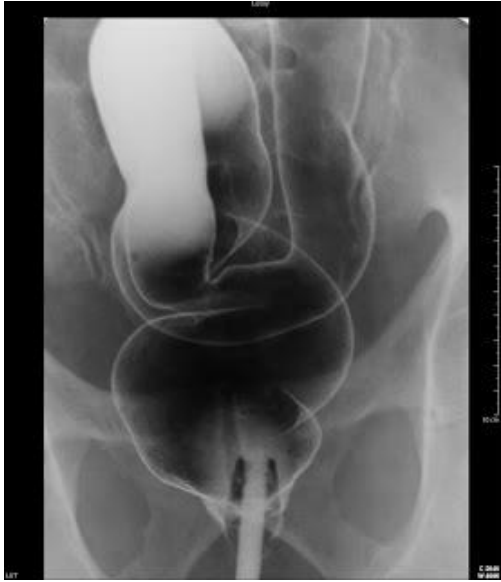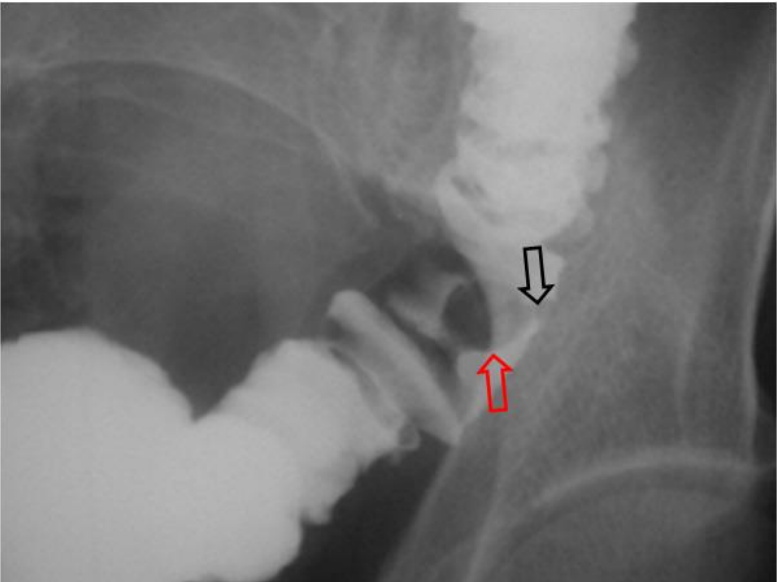


Estudios contrastados - Digestivo



INSTITUTO DE FORMACIÓN SUPERIOR

Compromiso con la calidad educativa.



Estudios contrastados - Digestivo



INSTITUTO DE
FORMACIÓN
SUPERIOR

Compromiso con la **calidad educativa.**

